LOCKED
CAGE
QM25
M54a
v.5
Atlas

FRIEDRICH MERKEL

DIE ANATOMIE DES MENSCHEN

Fünfte Abteilung:

Haut, Sinnesorgane und nervöse Zentralorgane

ATLAS

1917

West Virginia University Libraries
3 0802 101931918 8

OLD BOOKS
QM25
M54a

v.5
Atlas
1917

DO NOT CIRCULATE

Digitized by the Internet Archive
in 2011 with funding from
LYRASIS Members and Sloan Foundation

http://www.archive.org/details/dieanatomied05merk

Die

Anatomie des Menschen

Mit Hinweisen auf die ärztliche Praxis

Von

Dr. Friedrich Merkel
Professor in Göttingen

Atlas zur fünften Abteilung:

Haut, Sinnesorgane und nervöse Zentralorgane

Wiesbaden
Verlag von J. F. Bergmann
1917

Atlas zu Haut, Sinnesorgane und nervöse Zentralorgane

Von

Dr. Friedrich Merkel
Professor in Göttingen

Mit 242 Abbildungen

DEPARTMENT OF ANATOMY

Wiesbaden
Verlag von J. F. Bergmann
1917

Nachdruck verboten.
Übersetzungsrecht in alle Sprachen, auch in die russische und ungarische, vorbehalten.
Copyright by J. F. Bergmann, Wiesbaden 1917.

Druck der Königl. Universitätsdruckerei H. Stürtz A. G., Würzburg.

Vorbemerkung.

Die bildliche Wiedergabe der Sinnesorgane und des Zentralnervensystems verlangt in zahlreichen Figuren große Weichheit der angewandten Darstellungsart, worauf bei den Zeichnungen Rücksicht zu nehmen war. Es gelang, wo es nötig war, die Weichheit mit der nötigen Schärfe dadurch zu vereinigen, daß die Zeichnungen in großem Format ausgeführt und in der Reproduktion verkleinert wurden.

Der Künstler, welcher die Abbildungen zu den bisherigen Abteilungen ausgeführt hatte, wurde zum Heere einberufen, nachdem die Abbildungen zu den Sinnesorganen vollendet waren. An seine Stelle trat für das Zentralnervensystem Herr Zeichenlehrer Grosse, welcher schon in den früheren Abteilungen die Mehrzahl der mikroskopischen Zeichnungen angefertigt hatte.

Dr. Friedrich Merkel.

I. Haut, Integumentum commune.

1

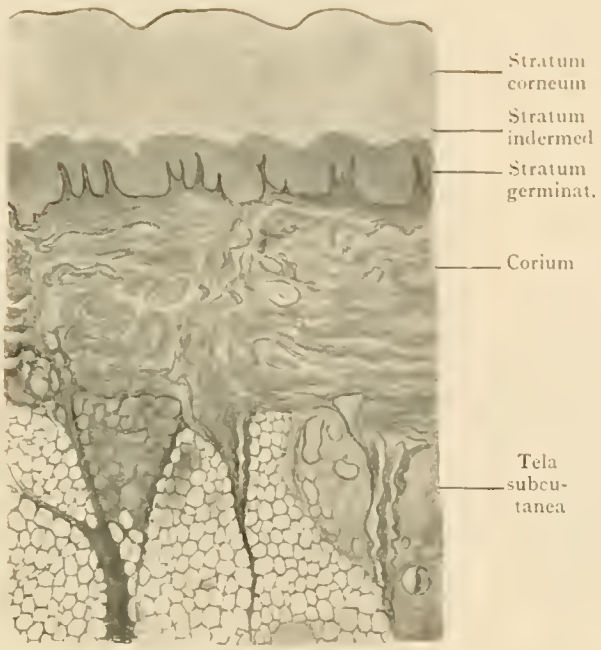

Durchschnitt der Sohlenhaut. Übersicht der Schichten. (Vergrößert).

2

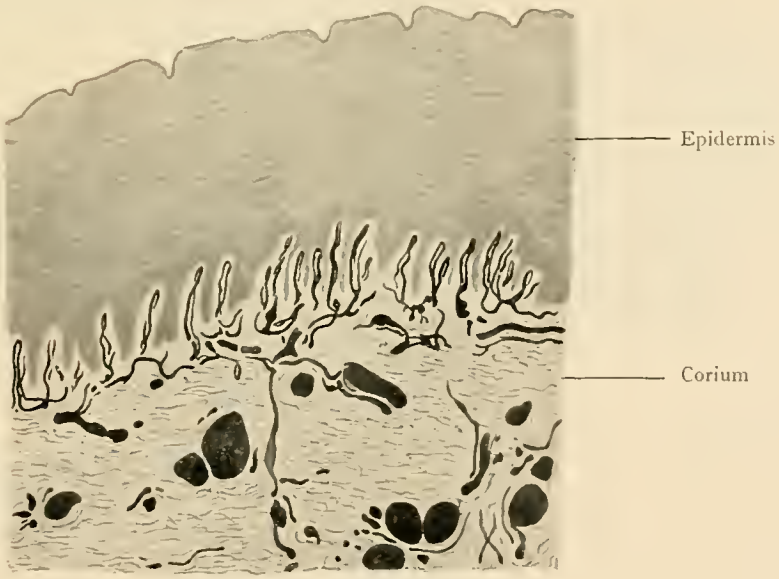

Haut, die Gefäße injiziert. Vergrößert.

Integumentum commune.

3. 4.

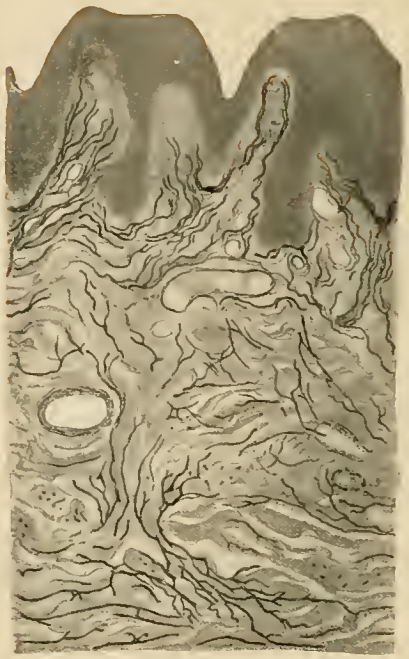

3

Durchschnitt der Haut. Die elastischen Fasern sind durch Weigertsche Fuchsinfärbung deutlich gemacht. Vergrößert.

Stratum corneum

Strat. inter-med. { Stratum lucidum / Stratum granulosum

Stratum germinat.

4

Dickendurchschnitt der Epidermis. Starke Vergrößerung.

Integumentum commune.

5

Knäueldrüse der Fingerhaut. Da das letzte Ende des Ausführungsganges und der Drüsenkörper stark gewunden sind, wurden ihre Teile vom Schnitt in sehr verschiedener Richtung getroffen. Schwächere Vergrößerung.

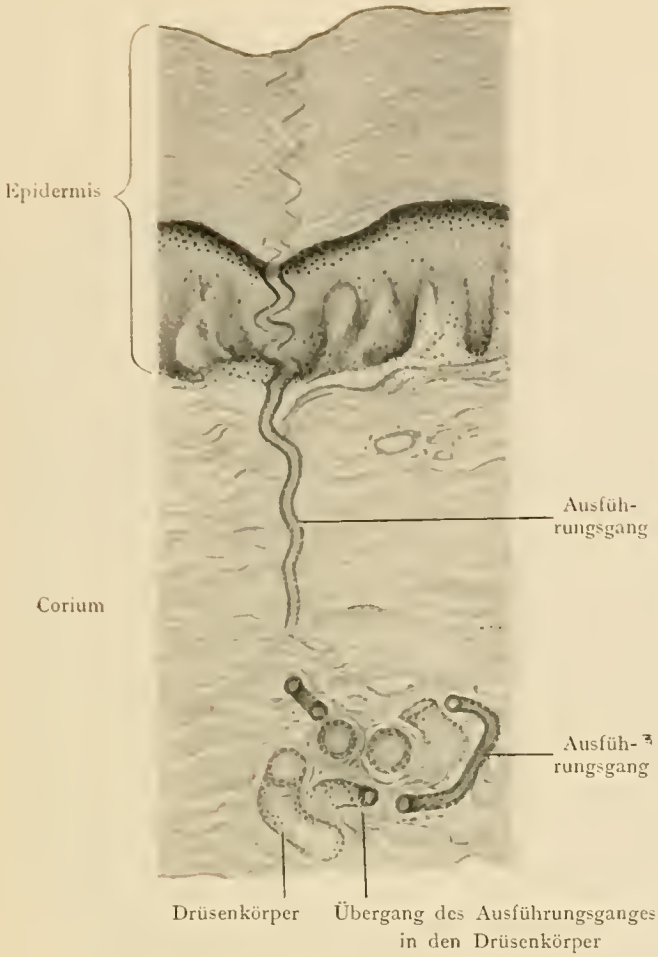

6

Schweißdrüse. Glomerulus.

7

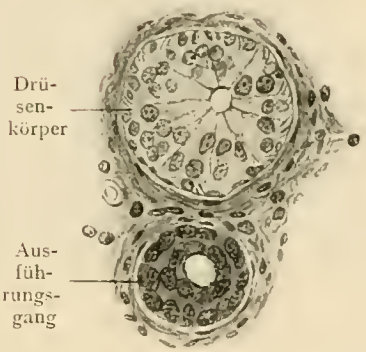

Knäueldrüse vom Finger. Querschnitt des Ausführungsganges und des Drüsenkörpers. Stärkere Vergrösserung.

8

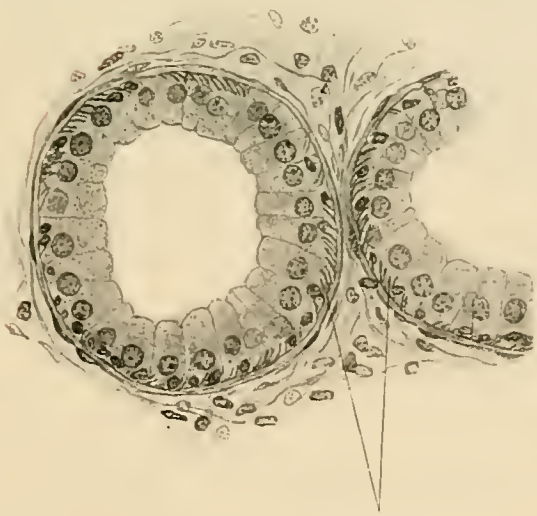

Knäueldrüse aus der Achselhöhle. Querschnitt. Stärkere Vergrößerung.

Muskeln, Schiefschnitte.

Glandulae glomiformes.

9.

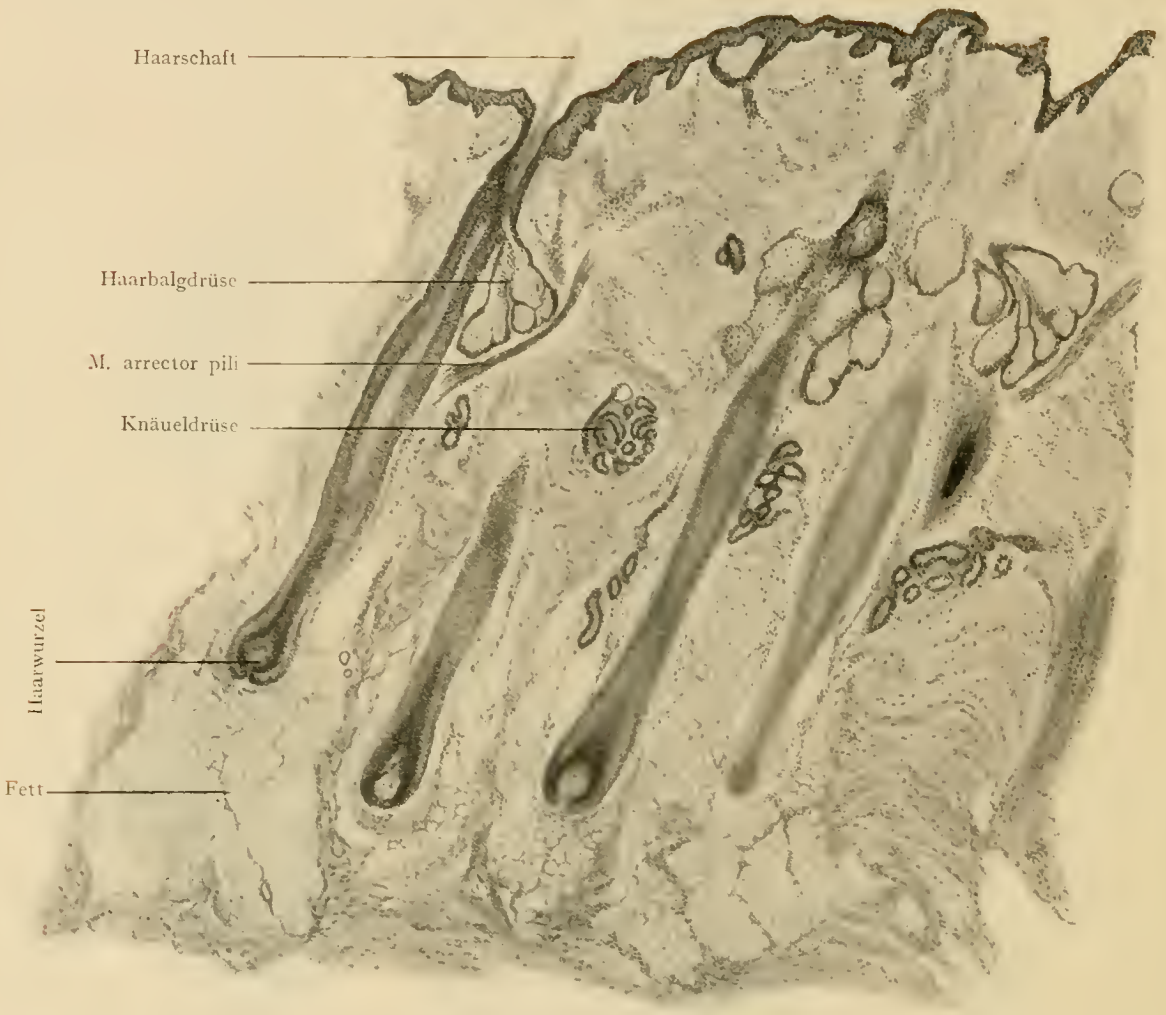

Durchschnitt der Kopfhaut. Übersicht über die Haarbälge, die Haarbalgdrüsen und die Knäueldrüsen.

Pili.

10

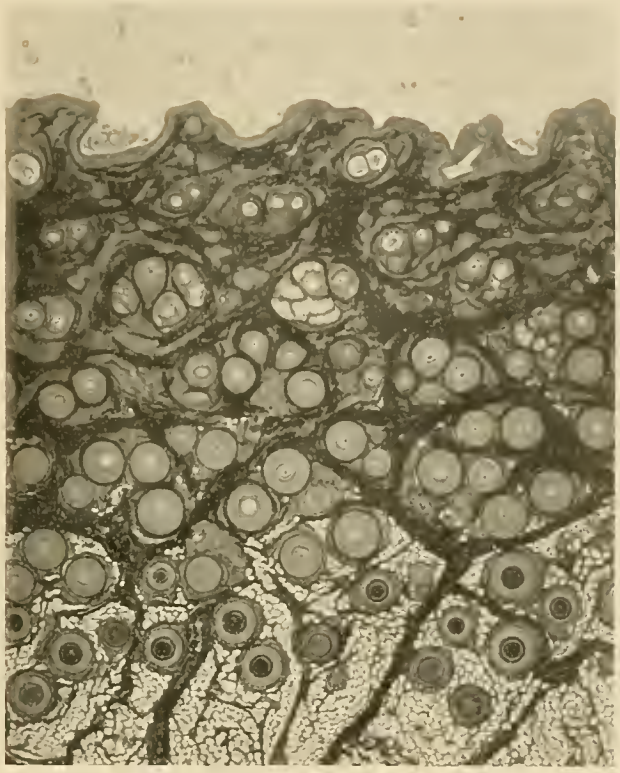

Schräger Flächenschnitt der Kopfhaut im rechten Winkel auf den Verlauf der Haarbälge. Nächst der Epidermis (oben) sind die obersten Teile der Haarbälge getroffen, je weiter nach innen zu, um so tiefere Teile; zuletzt im Subkutanfett die Wurzeln. Man sieht, daß die Haare in kleinen Gruppen stehen, welche durch eingeschobene Bindegewebsbündel voneinander getrennt sind. Nach Photographie.

Pili.

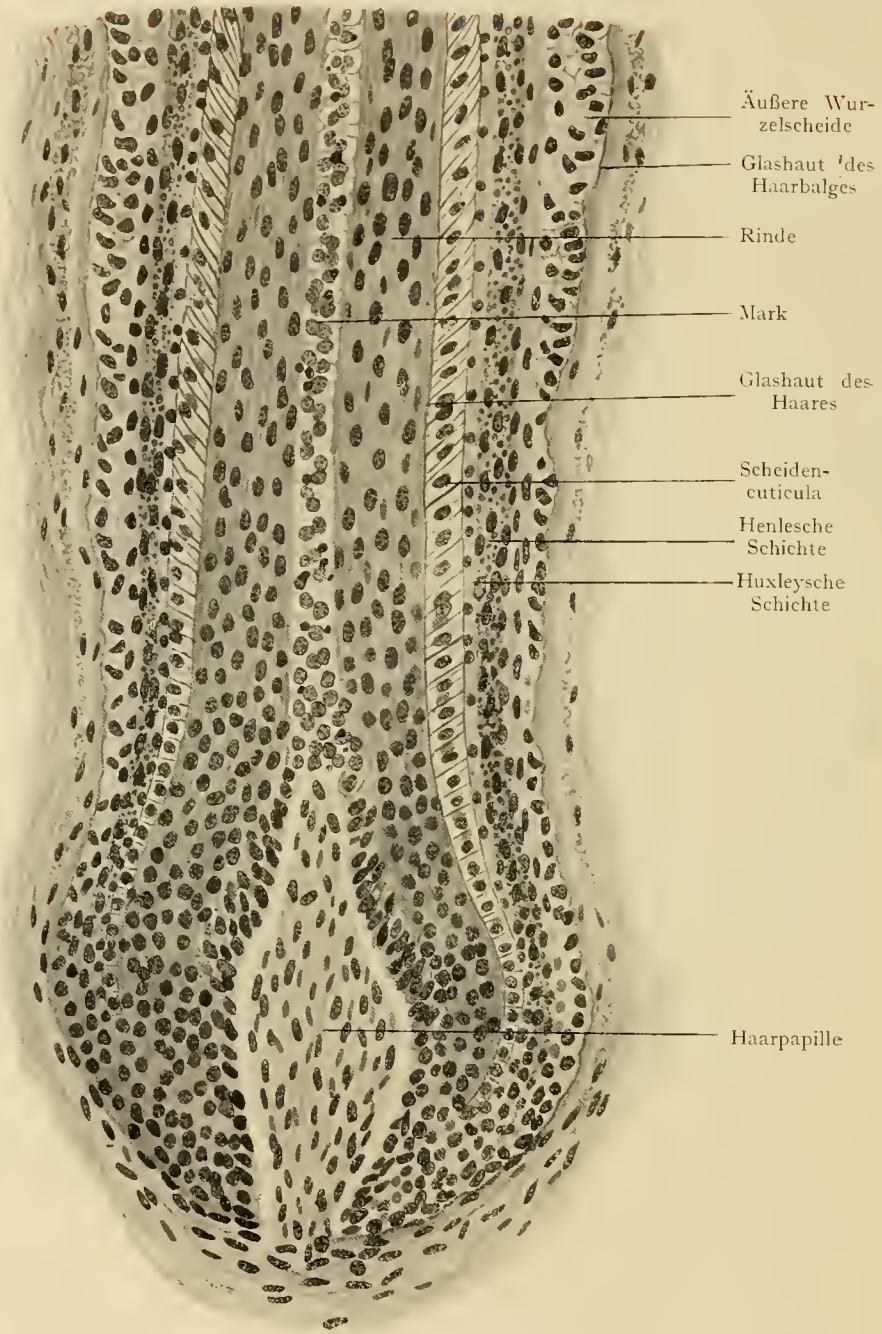

Längsschnitt des unteren Teiles eines Haarbalges. Vergrößert.

Pili.

12

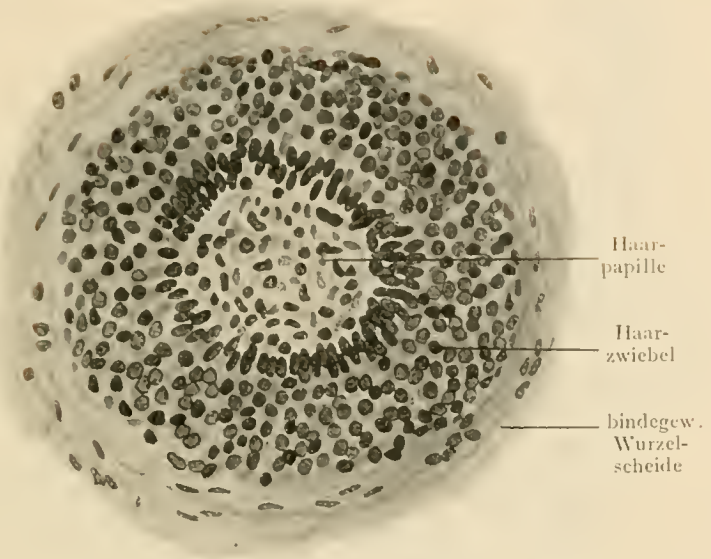

Haarbalg. Querschnitt des untersten Teiles durch die Papille. Vergrößert.

13

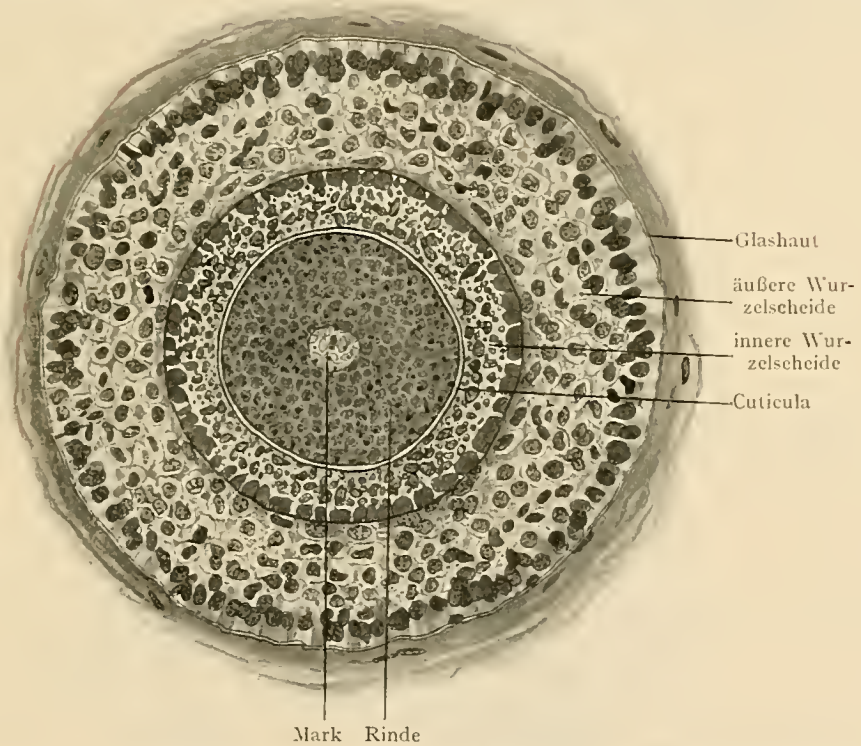

Haarbalg. Querschnitt oberhalb der Papillenspitze. In der äußersten Wurzelscheide einige Kernteilungsfiguren.

Pili.

14. 15.

14

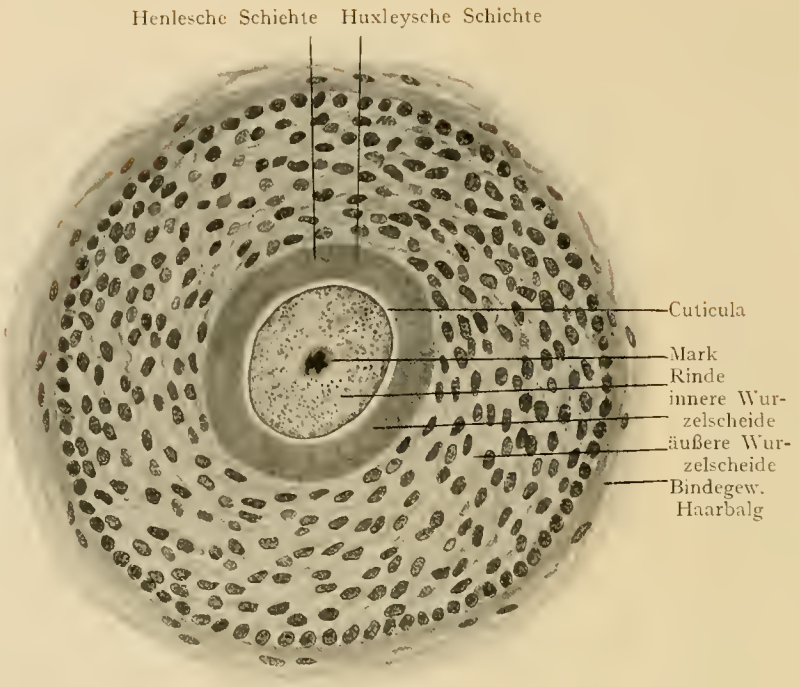

Kopfhaar im Haarbalg. Querschnitt unterhalb der Talgdrüse. Vergrößert.

15

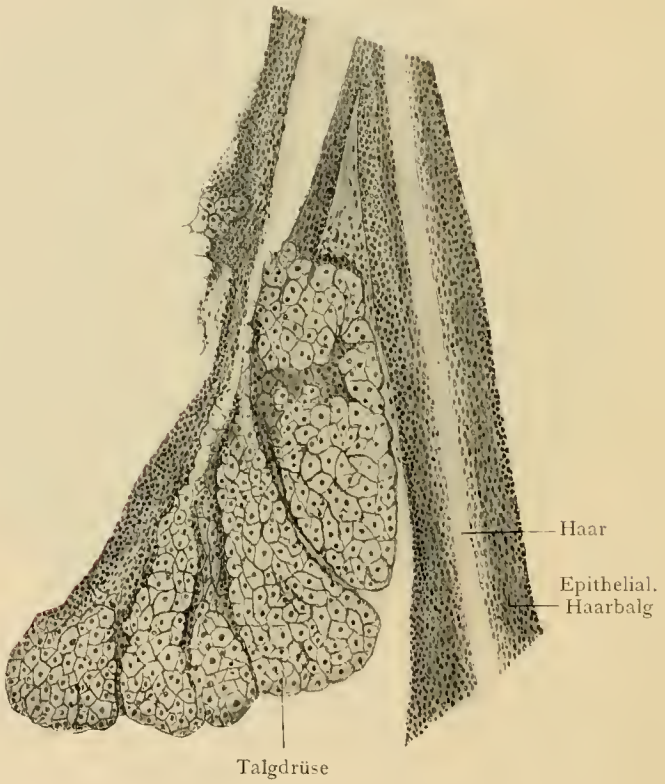

Talgdrüse. Schwächere Vergrößerung.

Pili. Glandulae sebaceae.

16

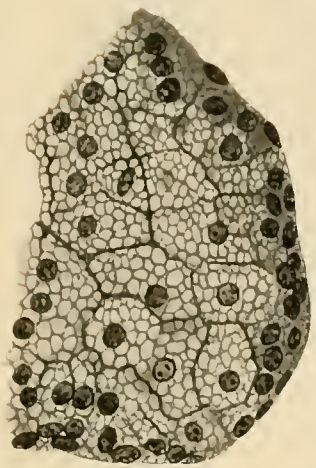

Zellen der Talgdrüse. Stärkere Vergrößerung. Die Struktur des Zellprotoplasmas erscheint schaumig, da das Fett, welches im Leben die vorhandenen Hohlräume ausfüllt, aufgelöst wurde.

17

Haar mit geschlossener Zwiebel und in Neubildung begriffenem jungem Haar. Schwache Vergrößerung.

18

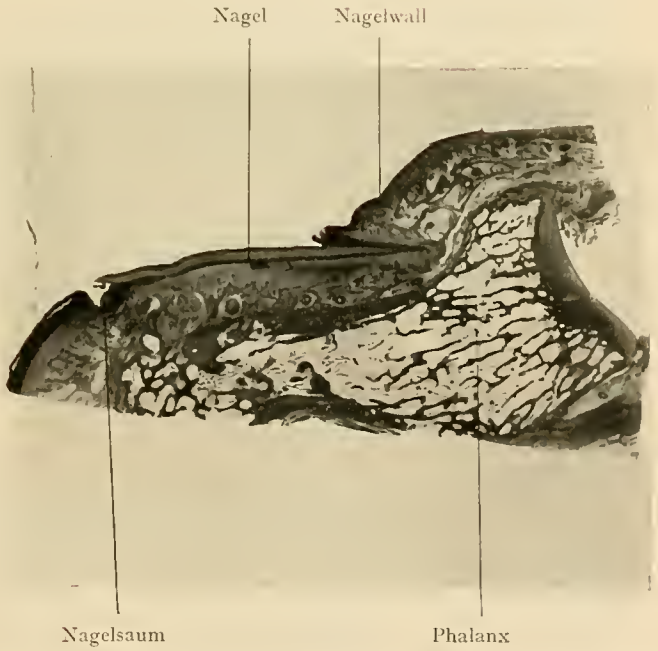

Längsschnitt der Nagelphalanx mit dem Nagel. Nach Photographie.

Glandulae sebaceae. Pili. Ungues.

19

Nagel in situ. Lunula. Nat. Gr.

Margo liber

21

Nagelplatte vom Nagelbett der Fig. 20 abgehoben.

Nagelsaum

20

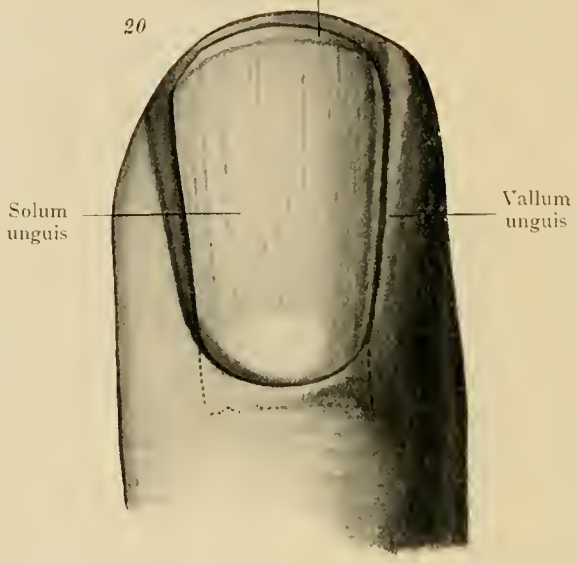

Nagelbett. Durch eine punktierte Linie ist angegeben, wie weit die Nagelplatte im Nagelfalz rückwärts reicht. Vergrößert.

Corpus unguis

22

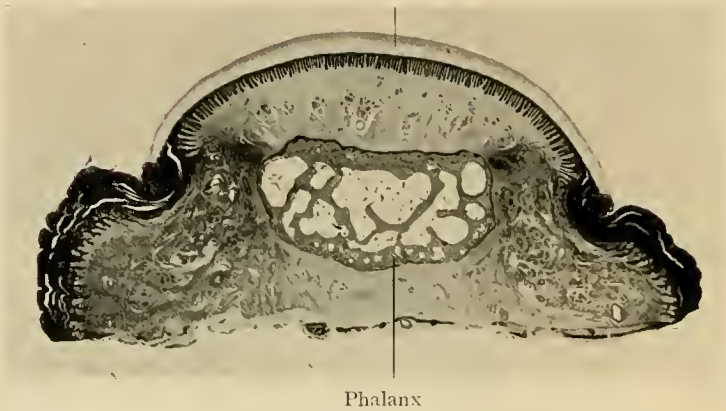

Nagel, Querschnitt. Nach Photographie.

Corpus unguis Vallum unguis

23

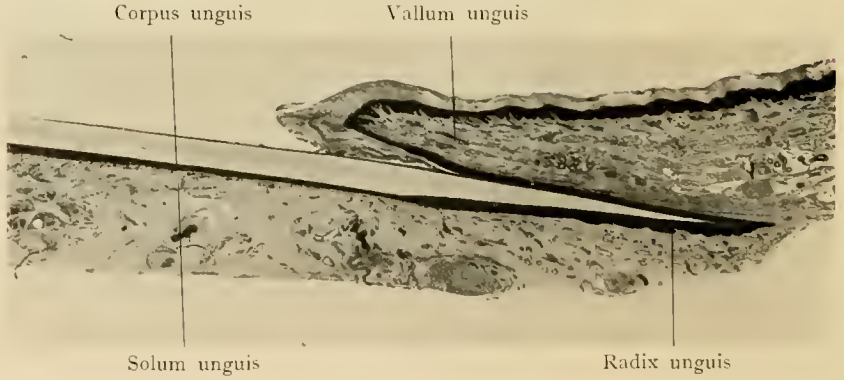

Nagelwurzel, Längsschnitt. Nach Photogr.

Ungues.

24

Abdruck einer Hand, um die Papillenleisten zu zeigen. Verkleinert.

25

Abdruck des Daumens der in Fig. 24 dargestellten Hand. Nat. Gr.

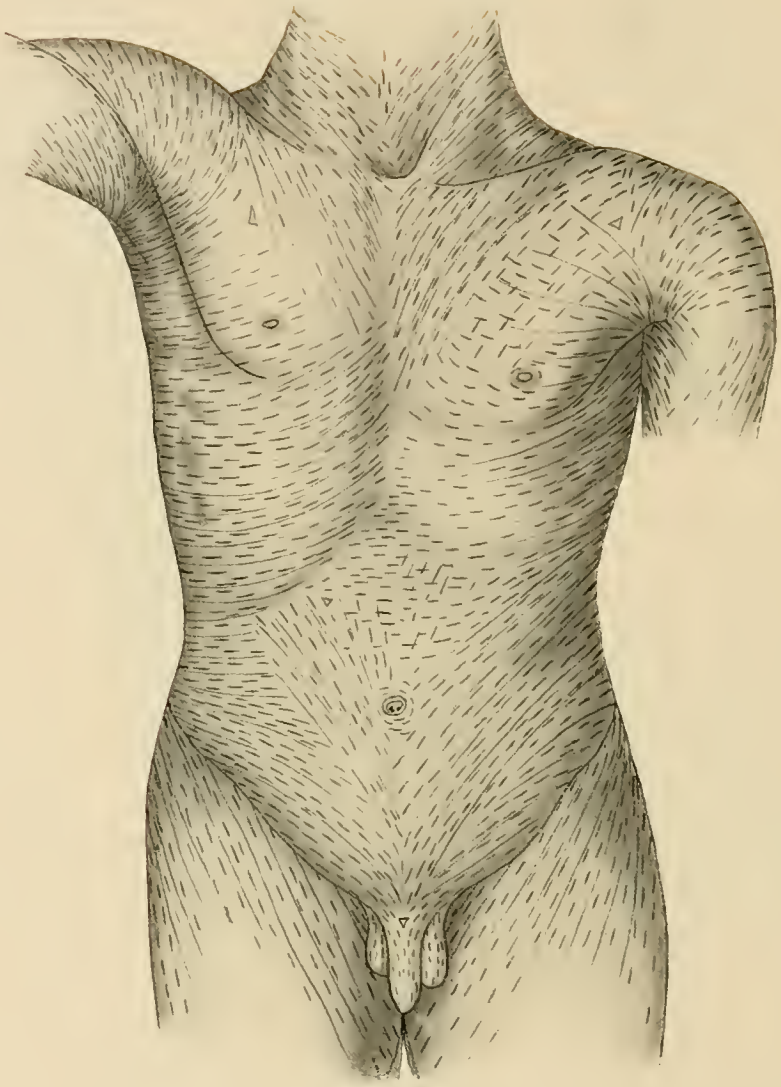

Spaltrichtung der Haut. (Langer 1861.)

Integumentum commune.

27

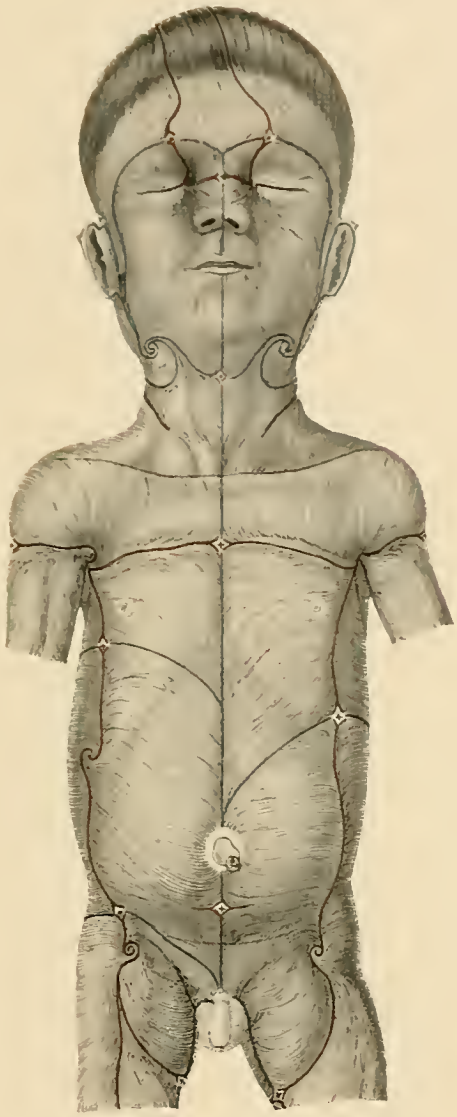

Haarströme. (Voigt 1857.)

Integumentum commune.

II. Sinnesorgane, Organa sensuum.

Schematischer Durchschnitt der Haut mit Einzeichnung der Endorgane.

28

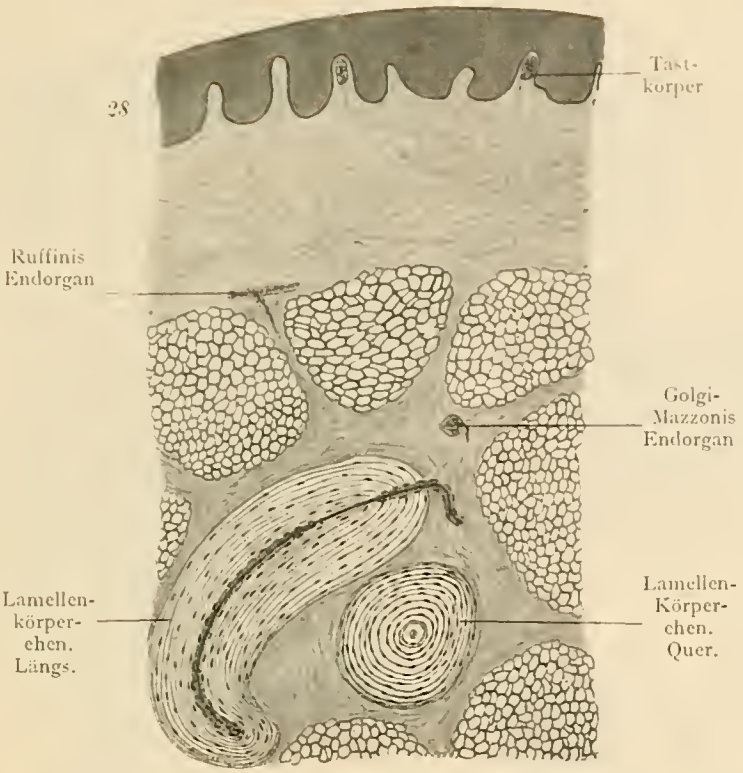

29

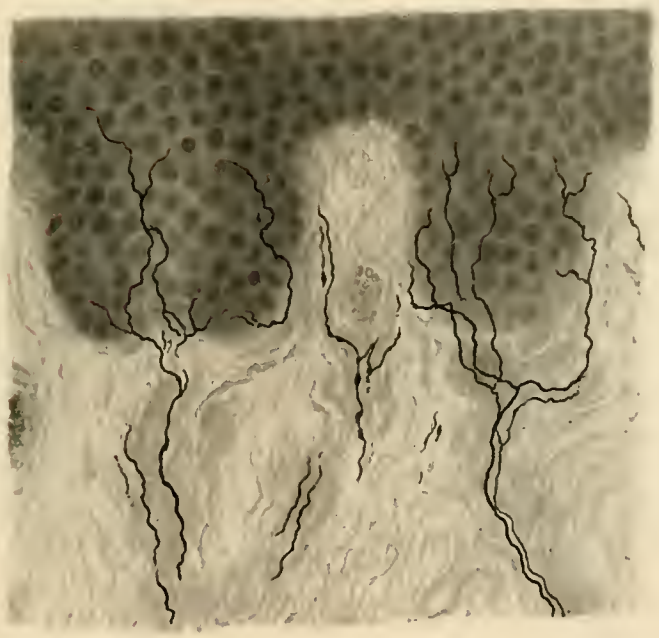

Neugeborener Hund, Lippe. Nervenendigungen in der Epidermis.

Organon tactus.

Mensch, Lippe. Tastzellen und Tastkörperchen.

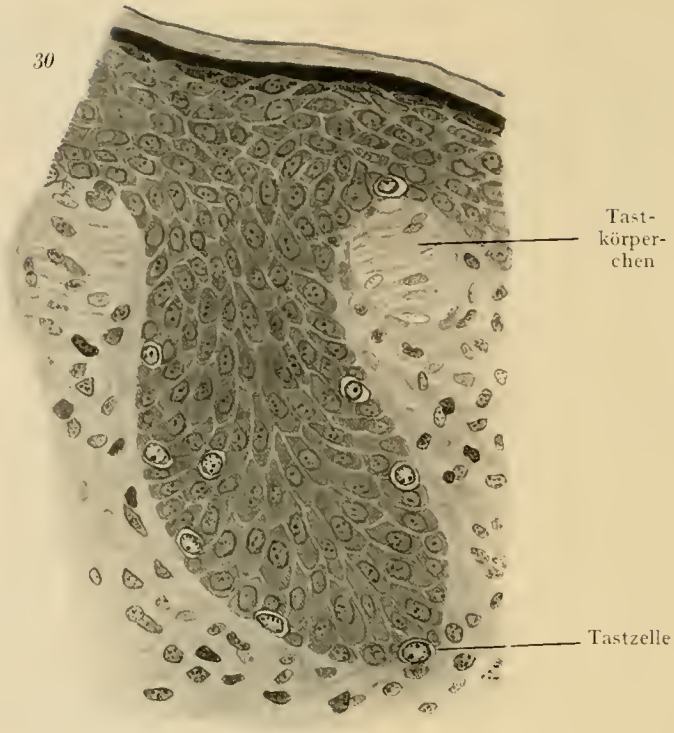

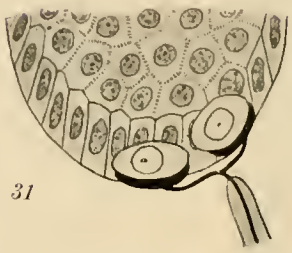

Tastzellen, Schema.

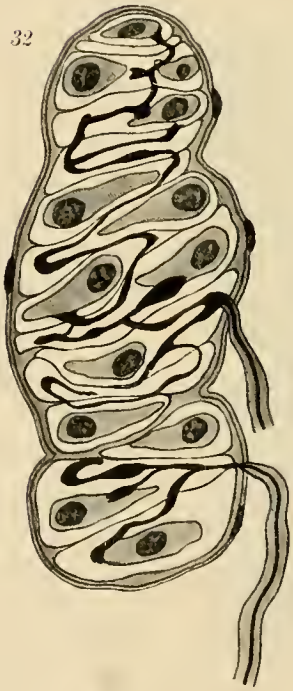

Tastkörperchen, Schema.

Tastkörperchen vom Finger, vergoldet. Windungen der Nervenfasern. (Flemming-Fischer).

Organon tactus.

34

Ruffinisches Körperchen (Ruffini 1891).

35

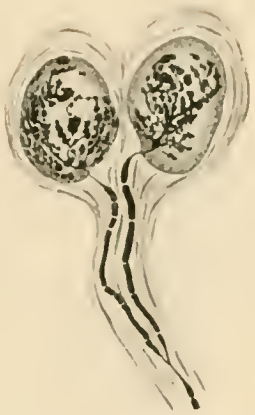

Golgi-Mazzonische Körperchen.
(Ruffini 1891).

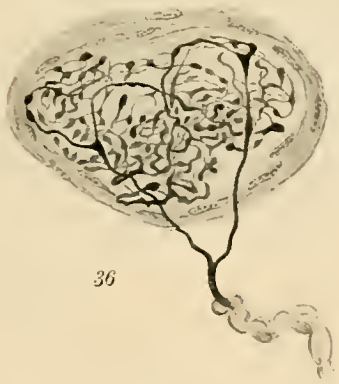

36

Genitalnervenkörperchen. (Dogiel 1893).

37

Lanugohaar der Unterlippe. Nerven-
endigungen. (Szymonowicz 1909).

Organon tactus.

38

Sehnenspindel.
(Kölliker 1889).

39

Muskelspindel vom Kaninchen.
(Kölliker 1889).

40

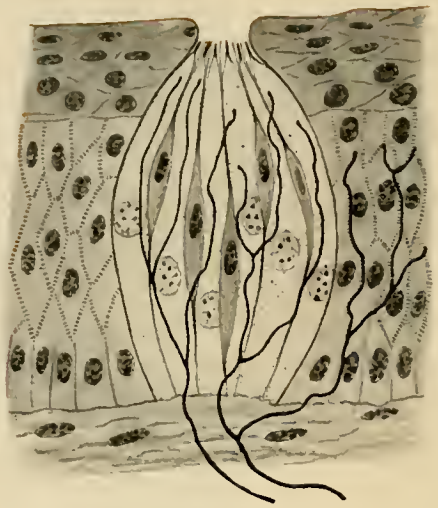

Geschmacksknospe. Schema.

42

Geruchszellen. Schema.

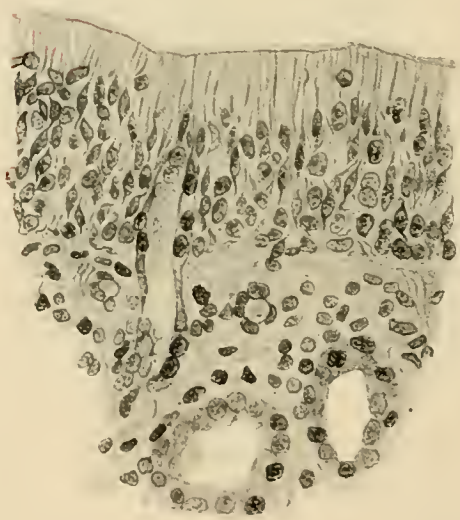

41

Geruchsschleimhaut mit dem Riechepithel
und den Drüsen.

Organon tactus, gustus, olfactus.

43

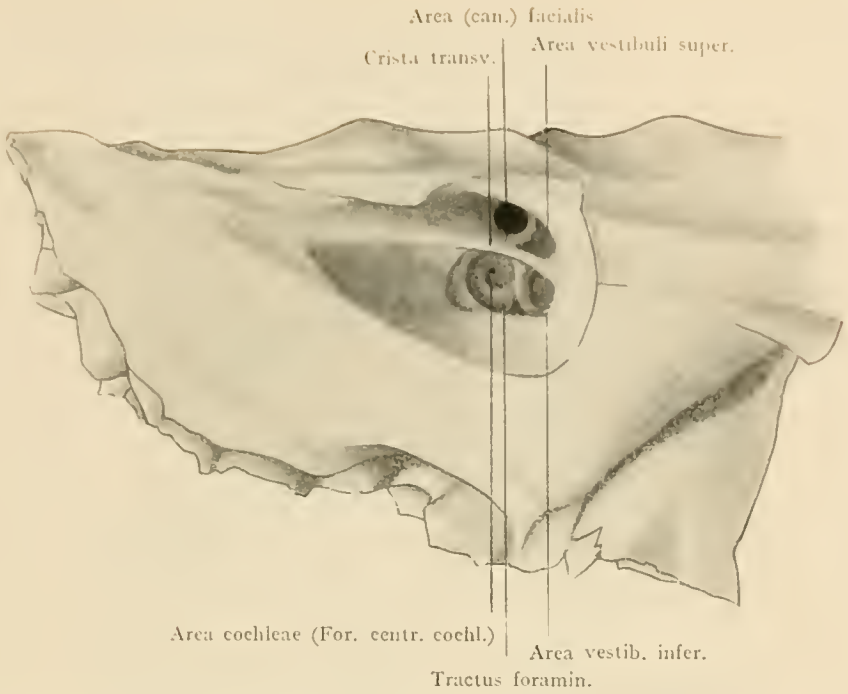

Boden des rechten inneren Gehörganges, dessen lateraler Umfang weggenommen ist. Die durch zwei sich kreuzende Leisten getrennten Areae.

44

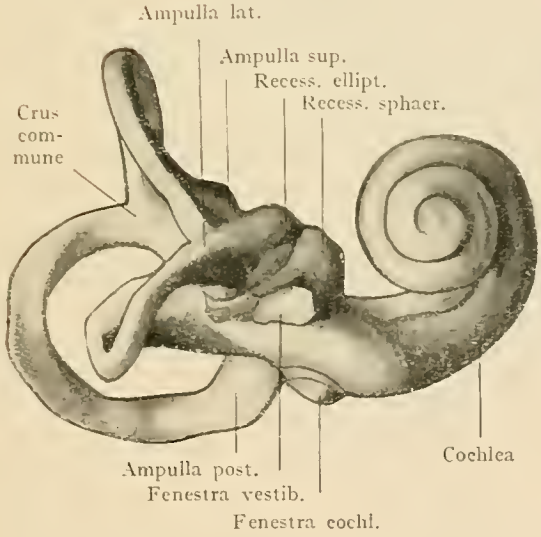

Ausguß des rechten knöchernen Labyrinthes. Laterale Seite. Vergrößert.

45

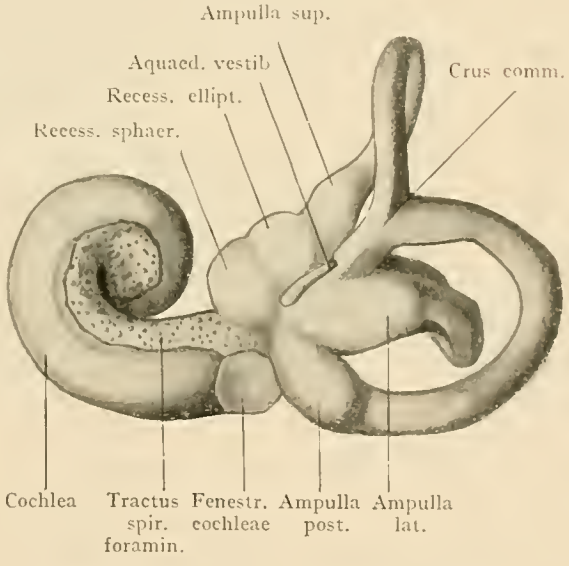

Ausguß des rechten knöchernen Labyrinthes. Mediale Seite.

Organon auditus. Meatus acusticus internus. Labyrinthus osseus.

46

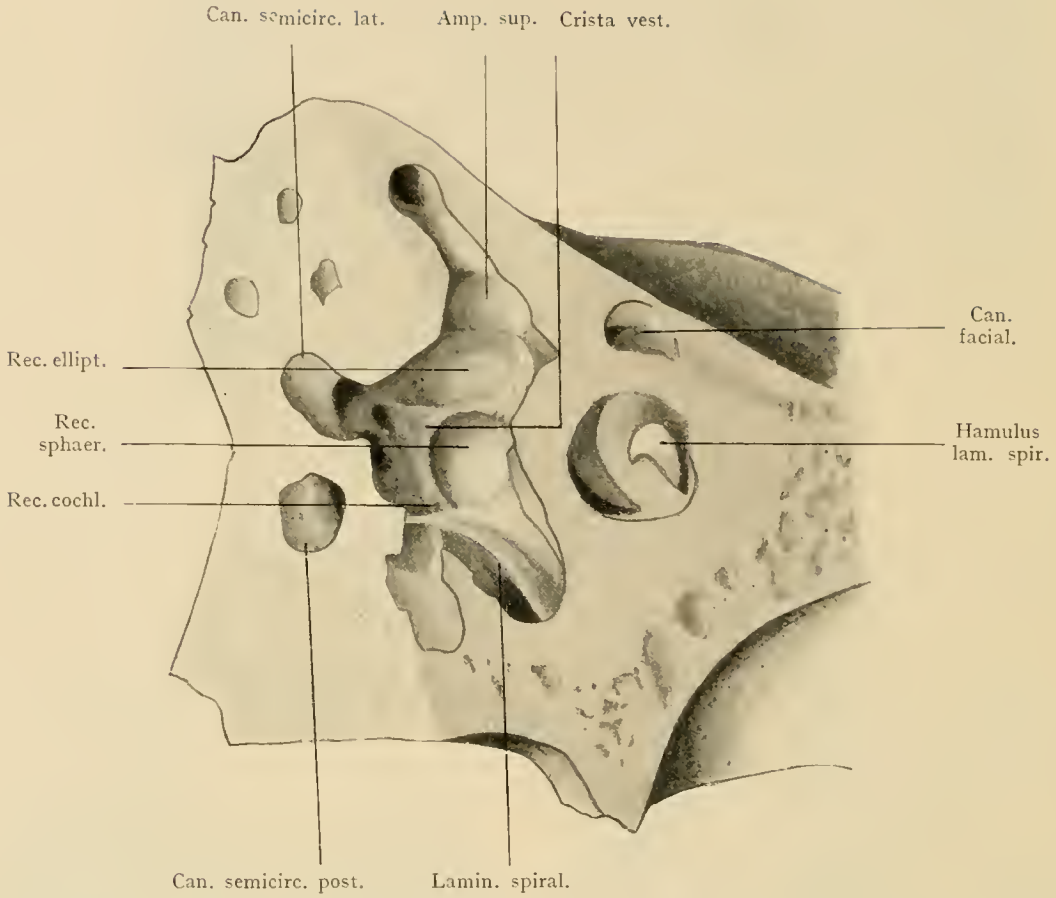

Durchschnitt der rechten Schläfenbeinpyramide durch die Höhle des Vestibulum, parallel der lateralen Wand des letzteren. Mediale Schnittfläche. An der medialen Seite des Vorhofes ist noch ein Stück des Knochens abgetragen, wodurch das Ende der Lamina spiralis mit dem Hamulus freigelegt ist.

Organon auditus. Labyrinthus osseus.

47

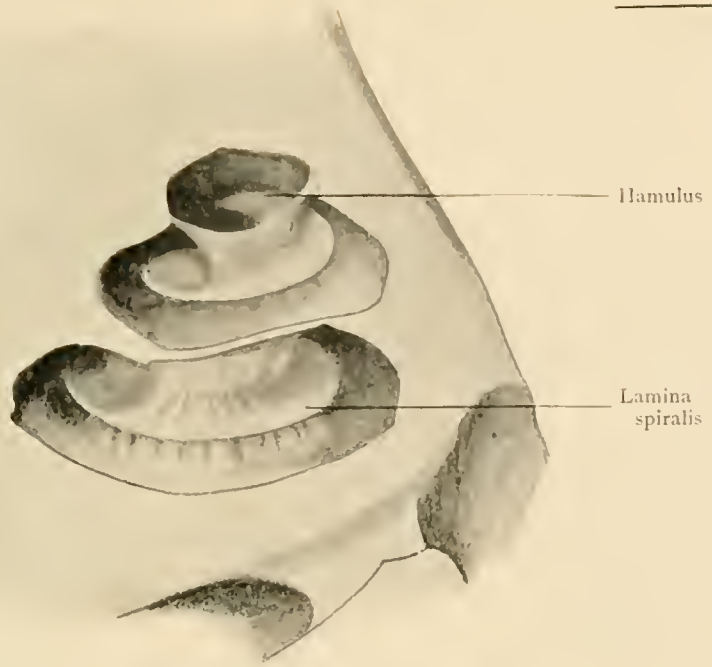

Knöcherne Schnecke geöffnet. Lamina spiralis. Vergrößert.

48

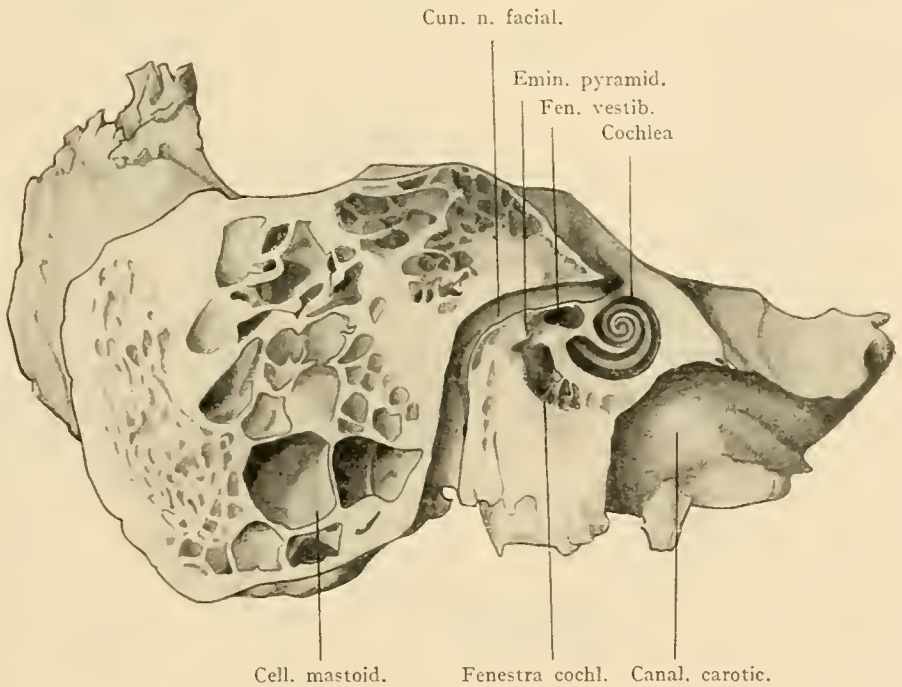

Felsenbein. Der laterale Teil ist weggenommen, um die Schnecke freizulegen. Von der medialen Wand der Paukenhöhle sind einzelne Teile stehen geblieben, um die Orientierung zu erleichtern. Der Kanal des Nervus facialis und der carotische Kanal eröffnet.

Organon auditus. Fenestrae. Cochlea.

49

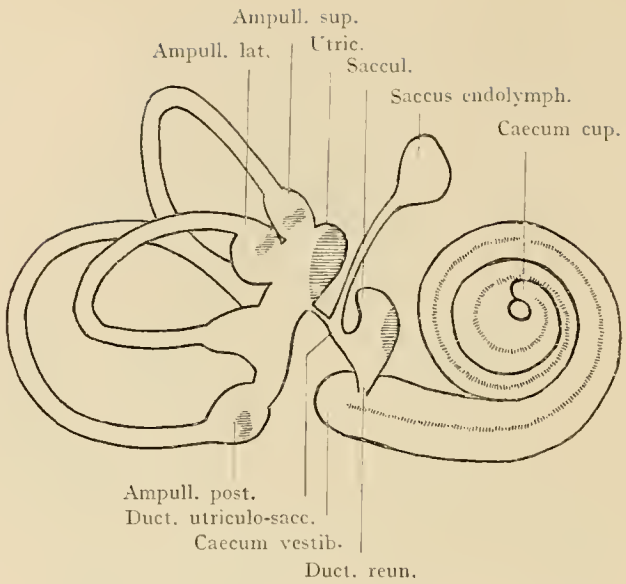

Schema des häutigen Labyrinthes. Utriculus und Sacculus sind auseinander gezogen, um den Aquaeductus vestibuli besser überblicken zu können. Die Nervenendstellen sind schraffiert.

50

Durchschnitt eines häutigen und knöchernen Bogenganges.

Organon auditus. Labyrinthus membranaceus.

51

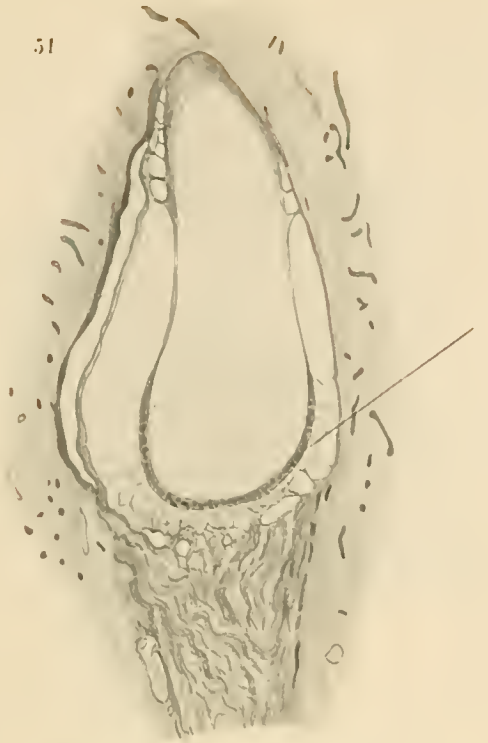

Utriculus, Durchschnitt. Vergrößert. Macula acustica.

52

Crista acustica eines Bogenganges. Durchschnitt vergrößert.

53

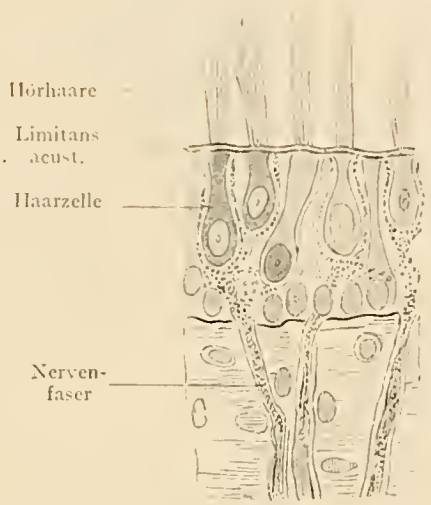

54

53 und 54. Nervenendigungen in den Säckchen und Ampullen des Labyrinthes. 53 mit Osmiumsäure behandeltes Präparat. Limitans acustica und Hörhaare. Unter den Haarzellen punktförmige Durchschnitte horizontal verlaufender Nervenfasern. 54. Silberbehandlung; nach Lenhossék (M. H.).

Organon auditus. Labyrinthus membranaceus.

55

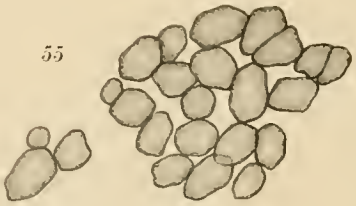

Otolith vom Kalb.

56

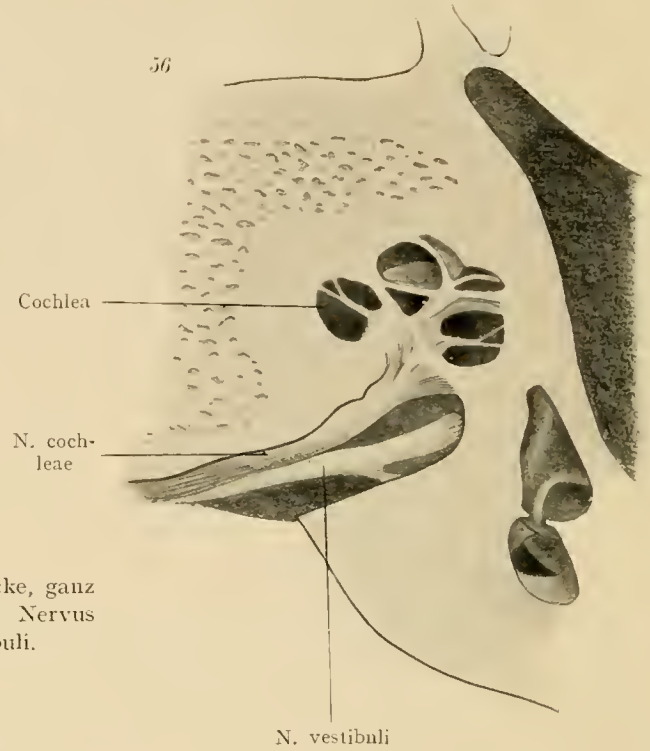

Durchschnitt der Schnecke, ganz schwache Vergrößerung. Nervus cochleae und vestibuli.

57

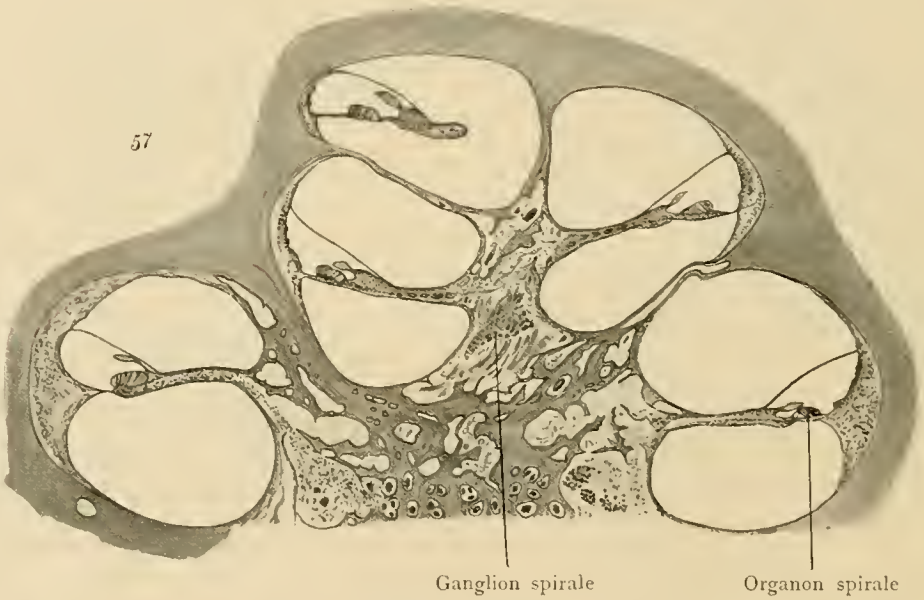

Schnecke, Durchschnitt. Schwache Vergrößerung.

Organon auditus. Labyrinthus membranaceus.

58

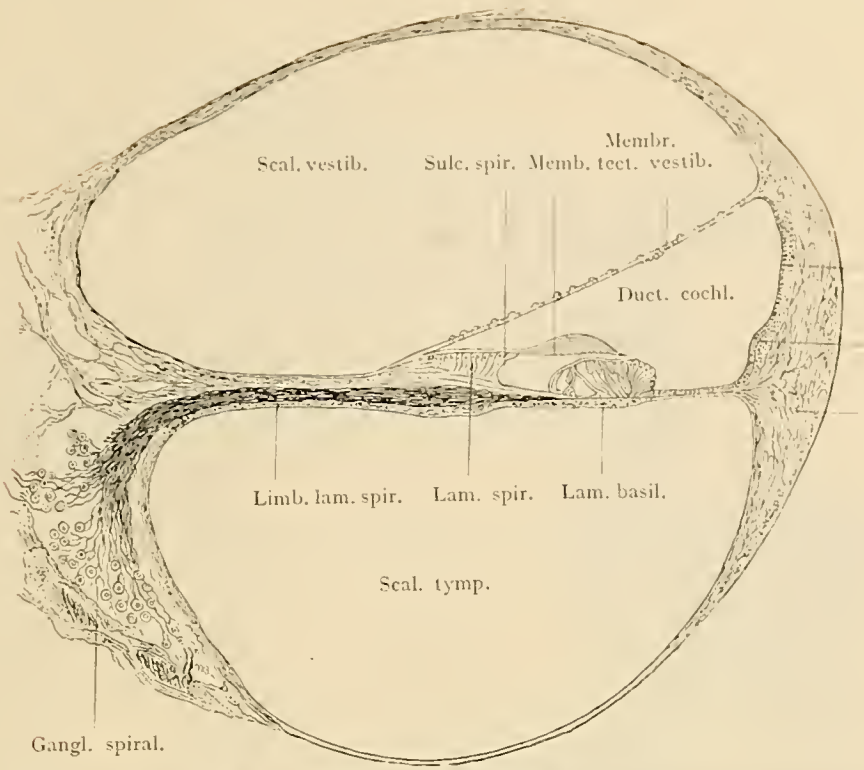

Durchschnitt der unteren Windung der Schnecke. Auf der Lamina basilaris steht das Organon spirale (M. H.)

59

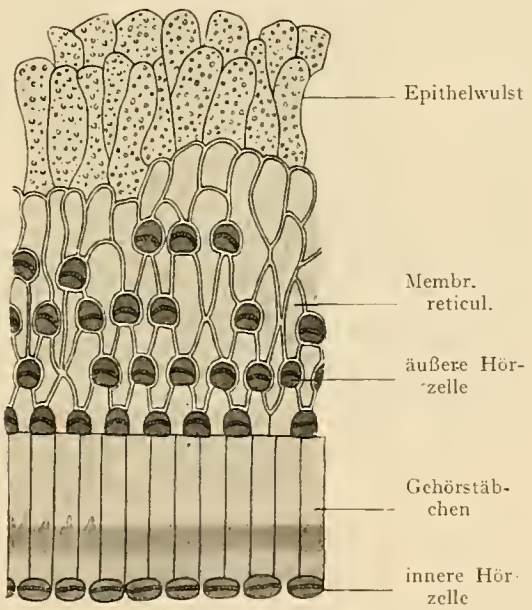

Akustischer Endapparat von oben (Retzius 1884).

Organon auditus. Labyrinthus membranaceus.

60. 61. 62.

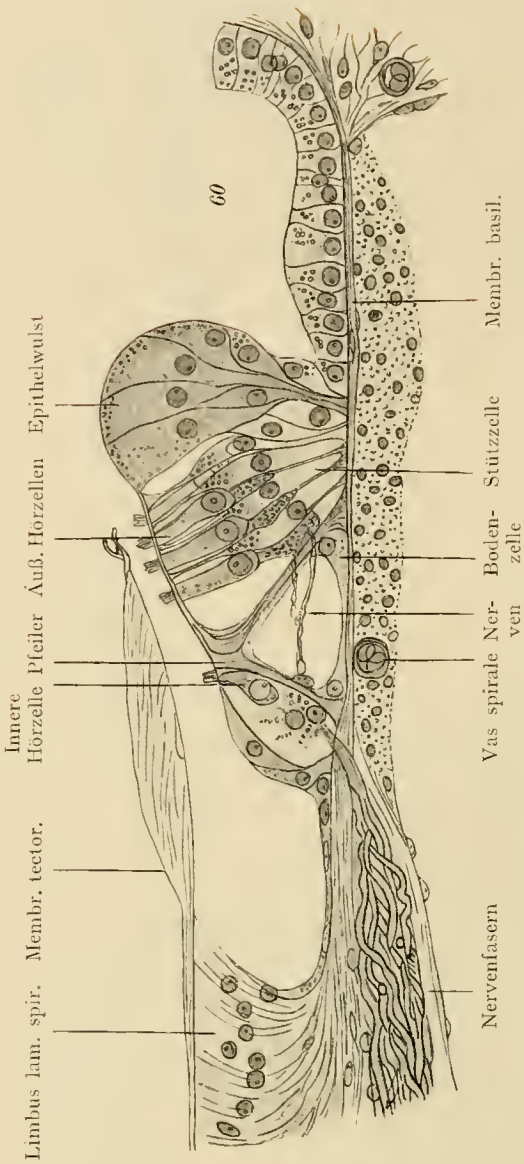

Senkrecht zur Basilarmembran geführter Durchschnitt des akustischen Endapparates. (Retzius 1884.)

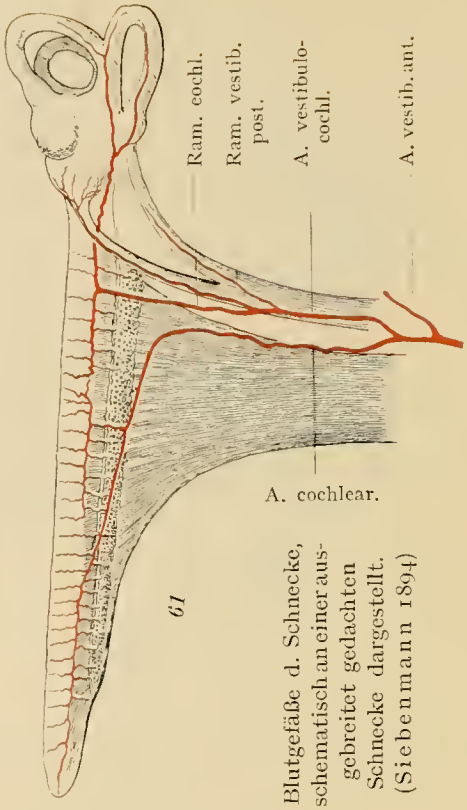

Blutgefäße d. Schnecke, schematisch an einer ausgebreitet gedachten Schnecke dargestellt. (Siebenmann 1894)

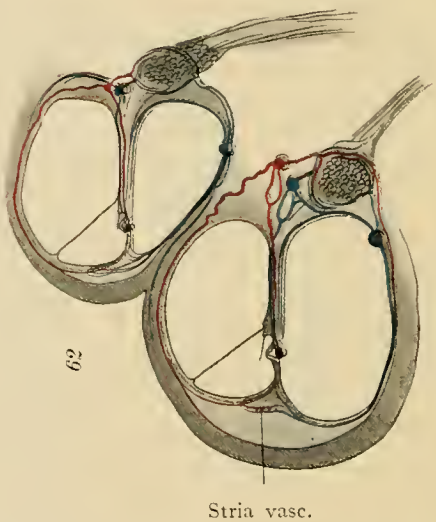

Blutgefäße der Schnecke. Schematischer Durchschnitt. (Siebenmann 1894.)

Organon auditus. Labyrinthus membranaceus.

63

Lage des rechten Gehörlabyrinthes im Schläfenbein, dessen Paukenhöhle durch einen Frontalschnitt geöffnet ist. Der Verlauf des Canalis caroticus ist durch unterbrochene rote Linien angedeutet.

64

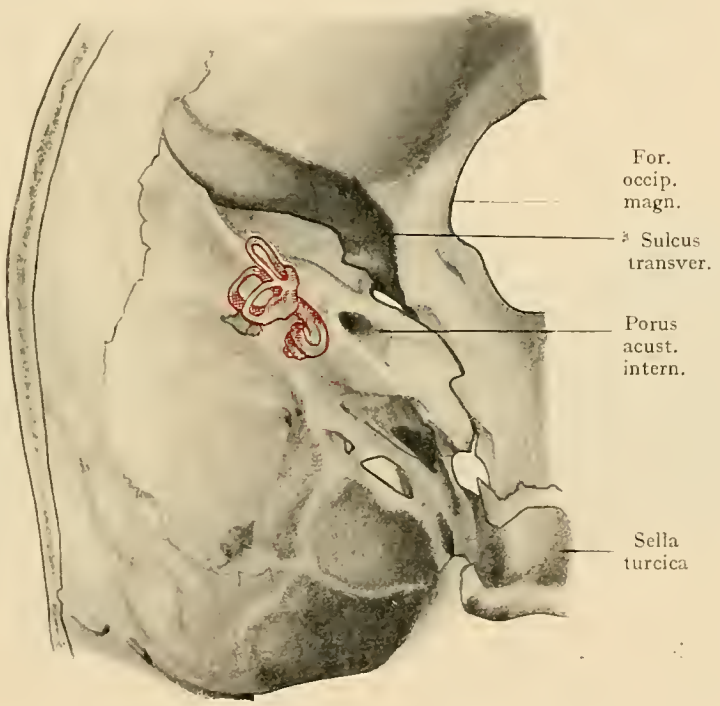

Lage des rechten Gehörlabyrinthes, sowie des Hammers und Amboß von oben, in das unversehrte Schläfenbein eingezeichnet.

65

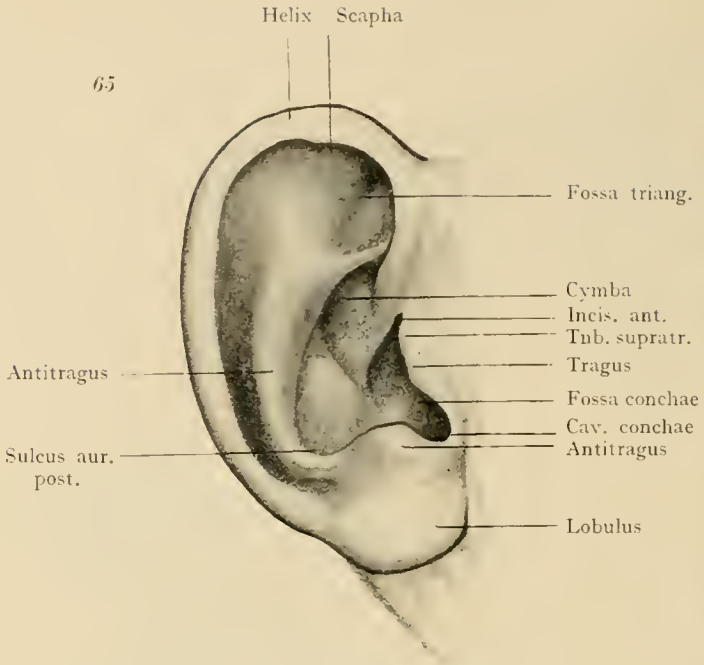

Äußeres Ohr. Profilansicht.

66

Äußeres Ohr mit Tuberculum auriculae Darwini: (*)

67

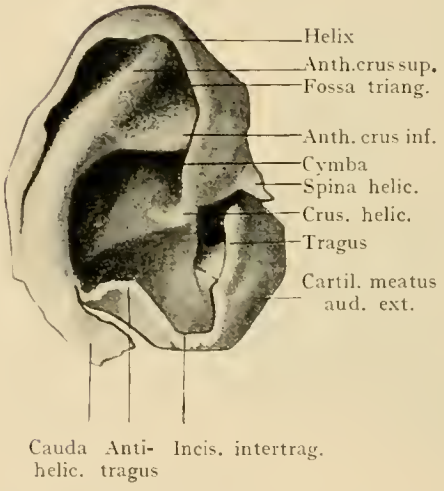

Knorpel des äußeren Ohres. Laterale Seite.

68

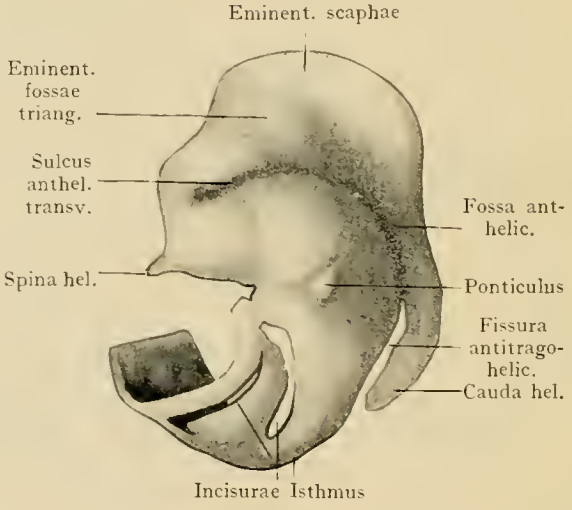

Knorpel des äußeren Ohres. Mediale Seite.

Organon auditus. Auris externa.

69

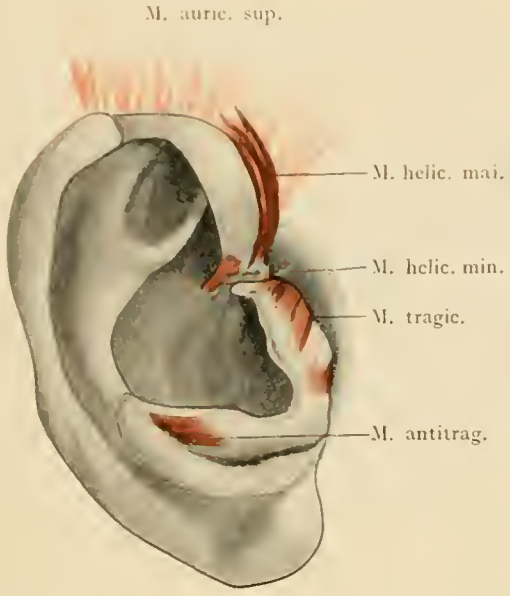

Muskeln an der lateralen Seite des äußeren Ohres.

70

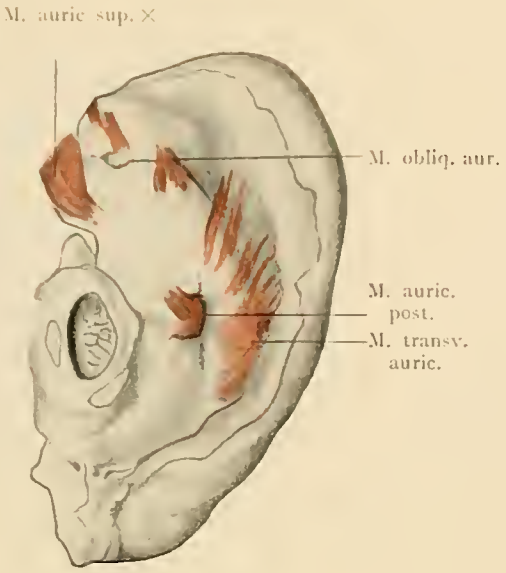

Muskeln an der medialen Seite des äußeren Ohres.

71

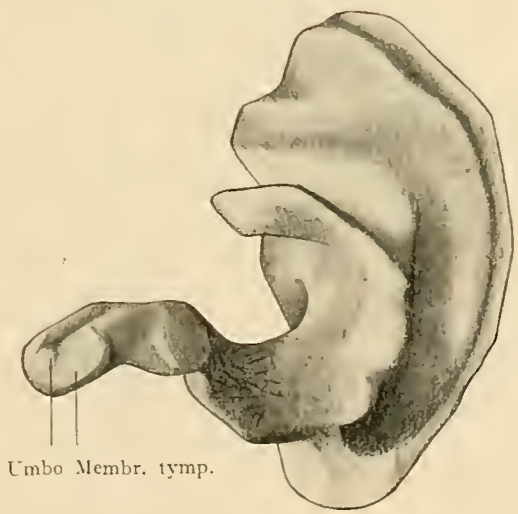

Ausguß des äußeren Ohres und des Gehörganges mit Woodschem Metall.

Organon auditus. Auris externa.

72

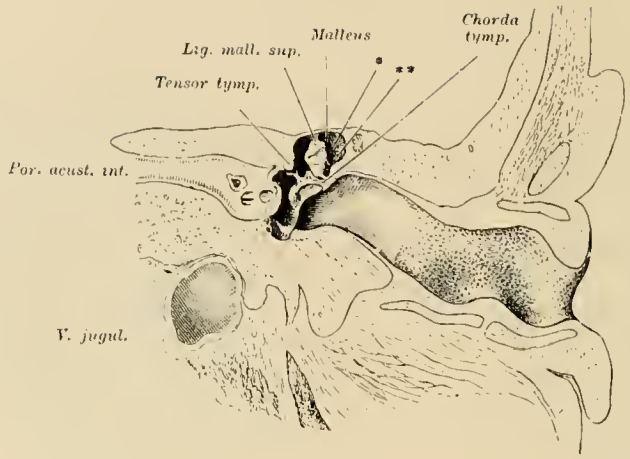

Horizontalschnitt des linken Gehörganges. Vordere Schnittfläche (Merkel).
* Recessus epitympanicus. ** Obere Trommelfelltasche.

73

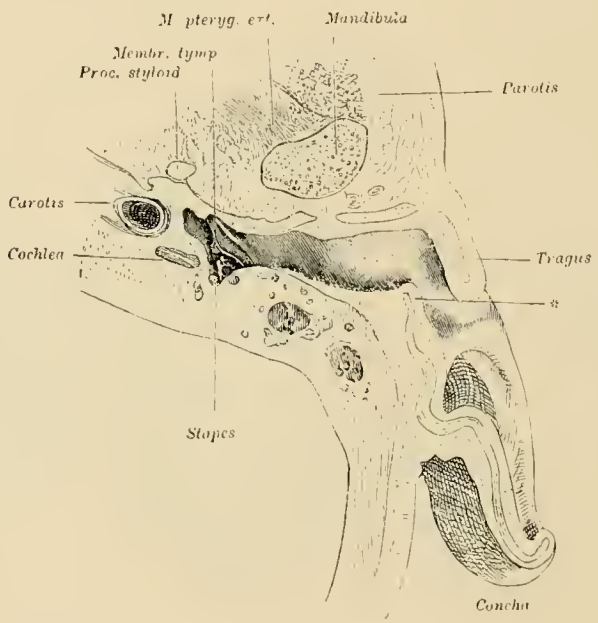

Frontalschnitt des rechten Gehörganges. Vordere Schnittfläche (Merkel).
* Stelle der ersten Knickung.

Organon auditus. Auris externa.

74

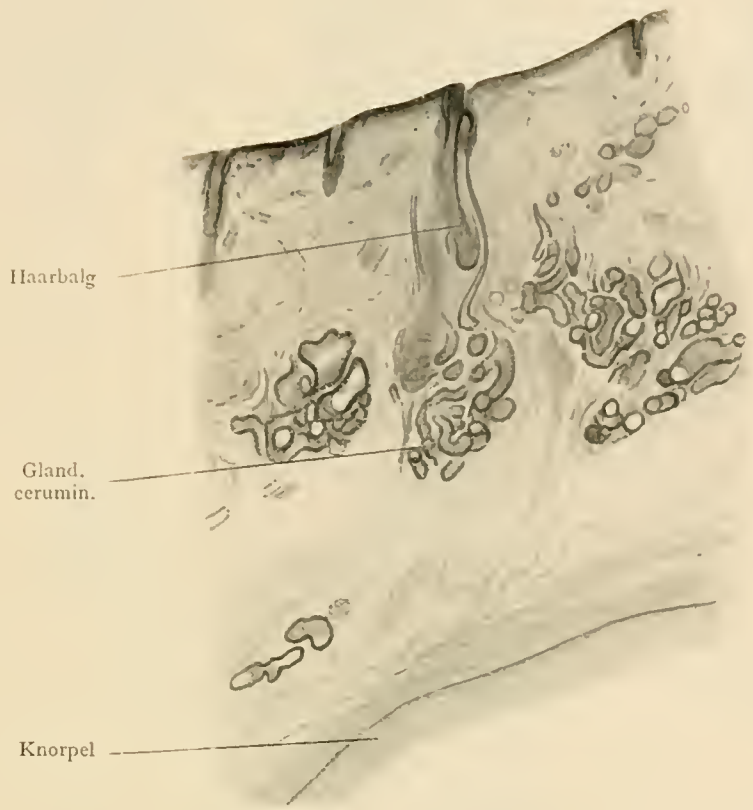

Wand des äußeren Gehörganges. Durchschnitt. Vergrößert.

75

Horizontaler Querschnitt des Trommelfelles unter dem Ansatz des Hammerstieles.

Organon auditus. Auris externa. Membrana tympani.

76

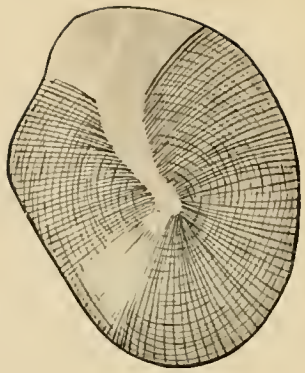

Richtung der Fasern des Stratum fibrosum in einem linken Trommelfell. Schematisch. (Körner 1914).

77

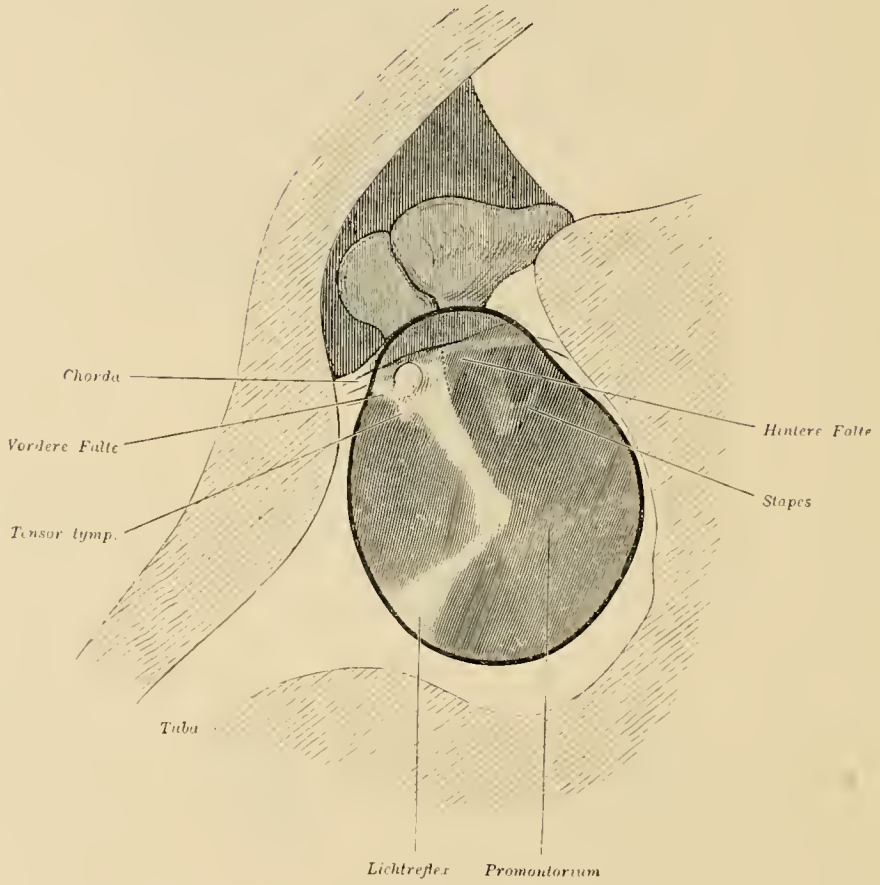

Schema der Topographie der Gehörknöchelchen und der in ihrer Umgebung befindlichen Falten und Räume. Das Trommelfell ist durchscheinend gedacht, ähnlich wie man es zuweilen mit dem Ohrenspiegel sieht. Dasselbe steht über der Paukenhöhle, deren Wand im Durchschnitt dargestellt ist. Der Recessus epitympanicus und der Prussaksche Raum sind vertikal schraffiert. (Merkel-Körner).

Organon auditus. Membrana tympani. Auris media.

Rechter Hammer. Von vorne.

Rechter Hammer. Von hinten.

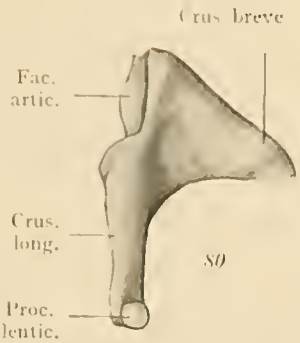

Rechter Amboß. Mediale Fläche.

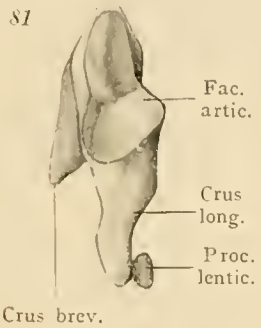

Rechter Amboß. Ansicht von vorne.

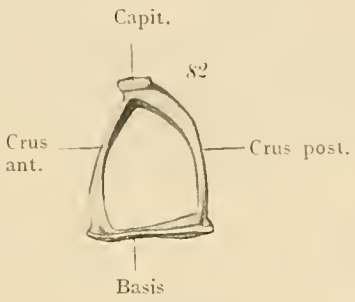

Rechter Steigbügel. Von oben.

Basis stapedis.

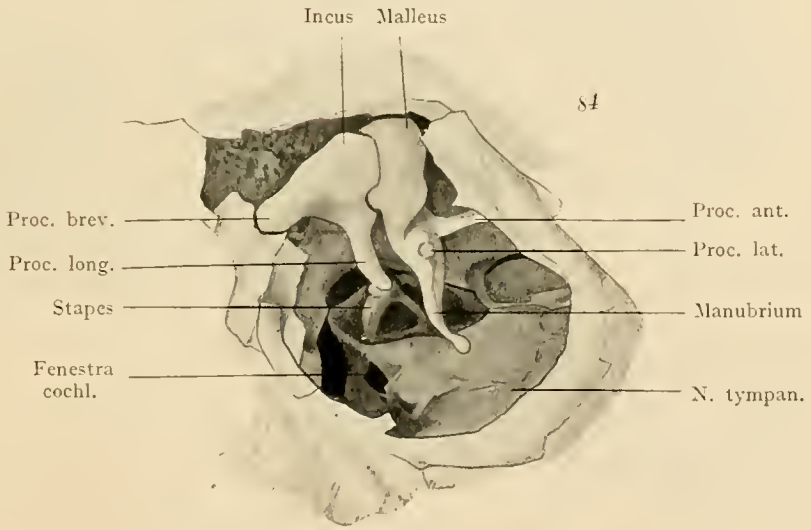

Baukenhöhle vom Neugeborenen. Gehörknöchelchen in ihrer Lage.

Organon auditus. Ossicula auditus.

85. 86.

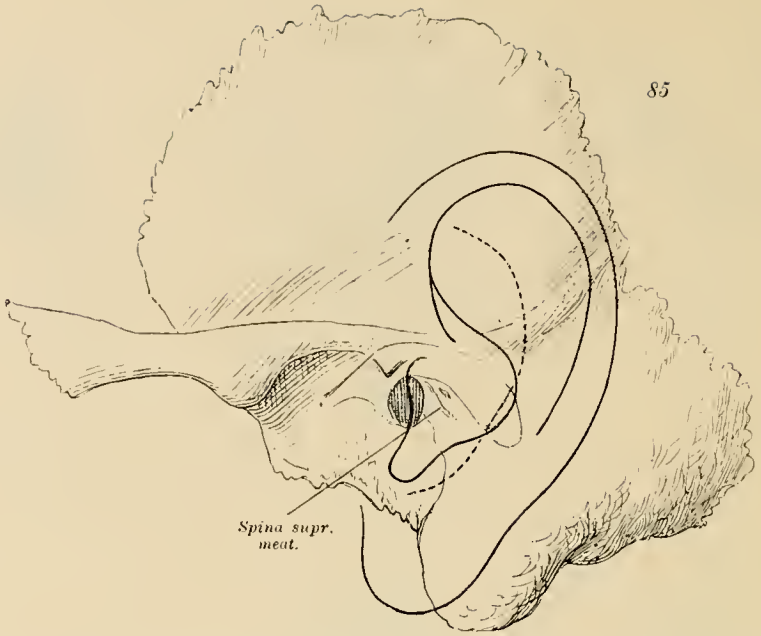

In das Schläfenbein ist die Lage der Paukenhöhle und das Antrum mastoideum rot eingezeichnet. Das äußere Ohr mit Konturen angegeben. Die Ansatzlinie der Ohrmuschel punktiert (Merkel-Körner 1914).

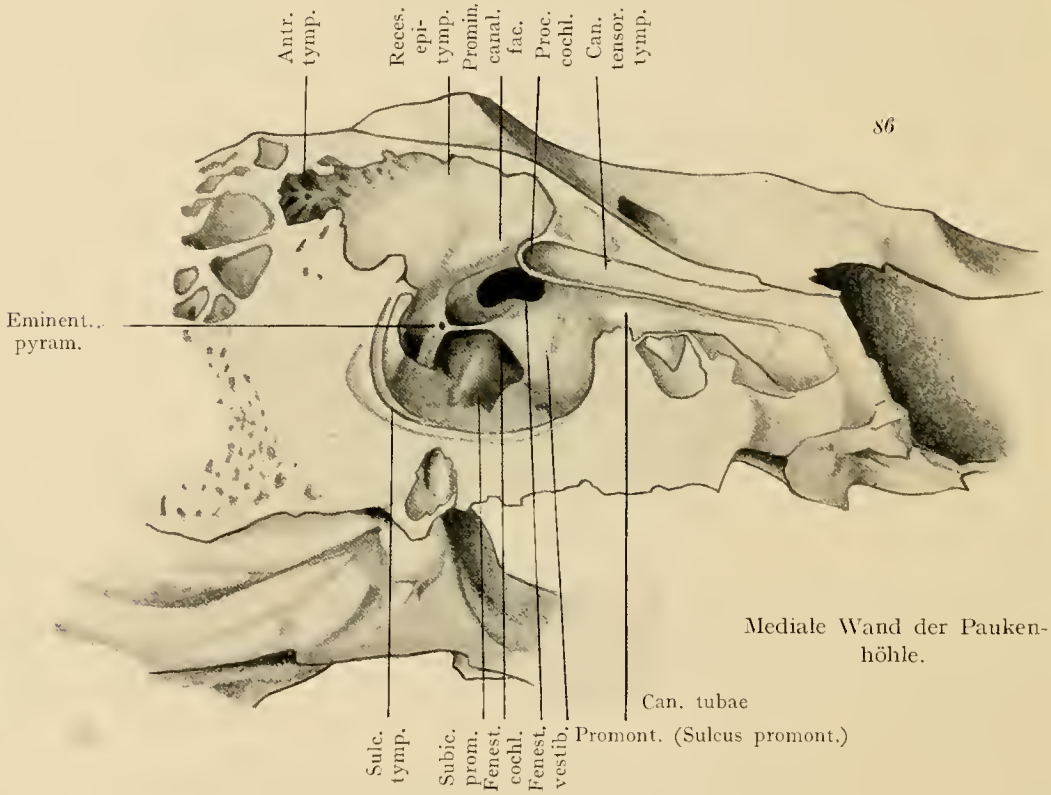

Organon auditus. Auris media.

87

Laterale Wand der Paukenhöhle und Chorda tympani. Bänder des Hammers.

88

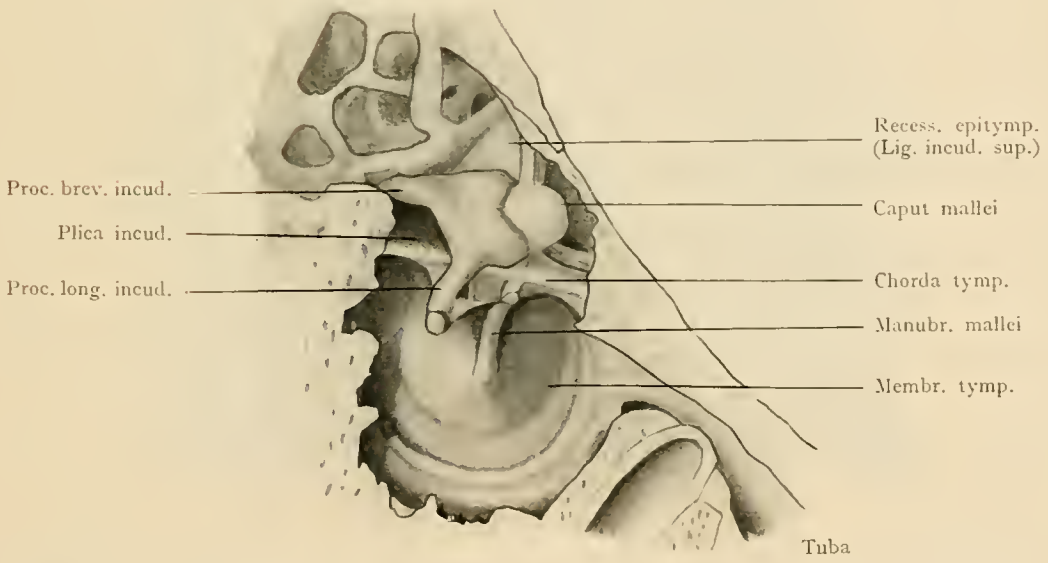

Laterale Wand der Paukenhöhle mit Hammer und Amboß in der Lage. Falten der Schleimhaut.

Organon auditus. Auris media.

89. 90.

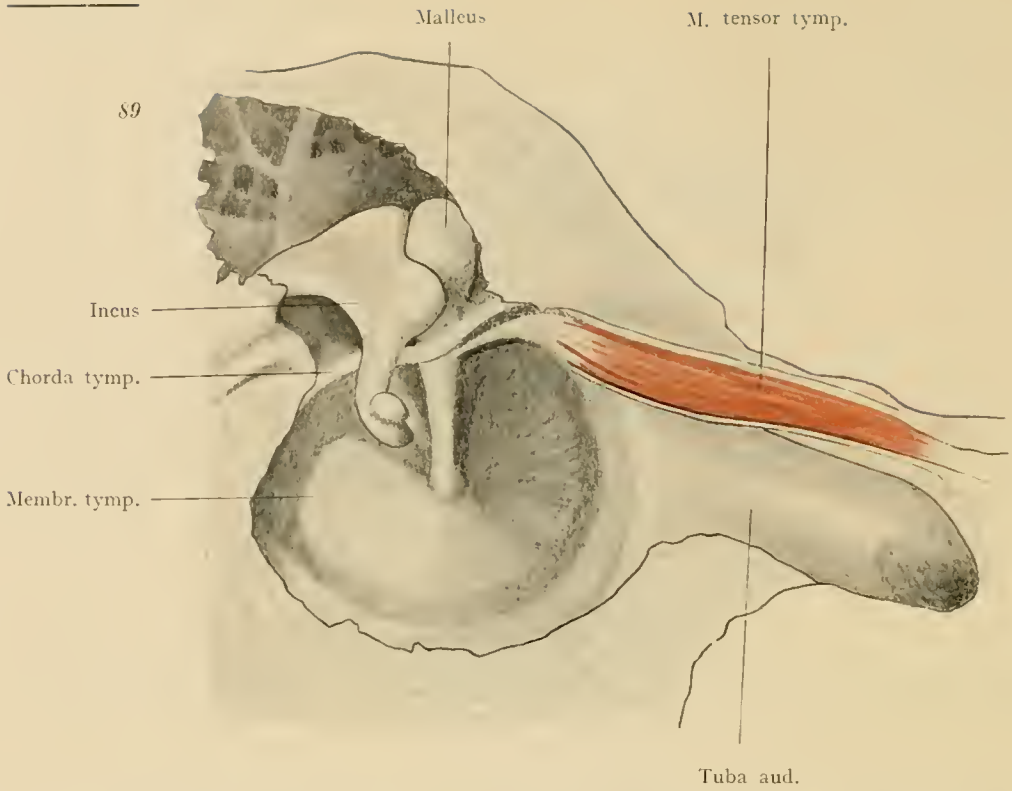

Laterale Wand der Paukenhöhle mit Hammer und Amboß. Musculus tensor tympani.

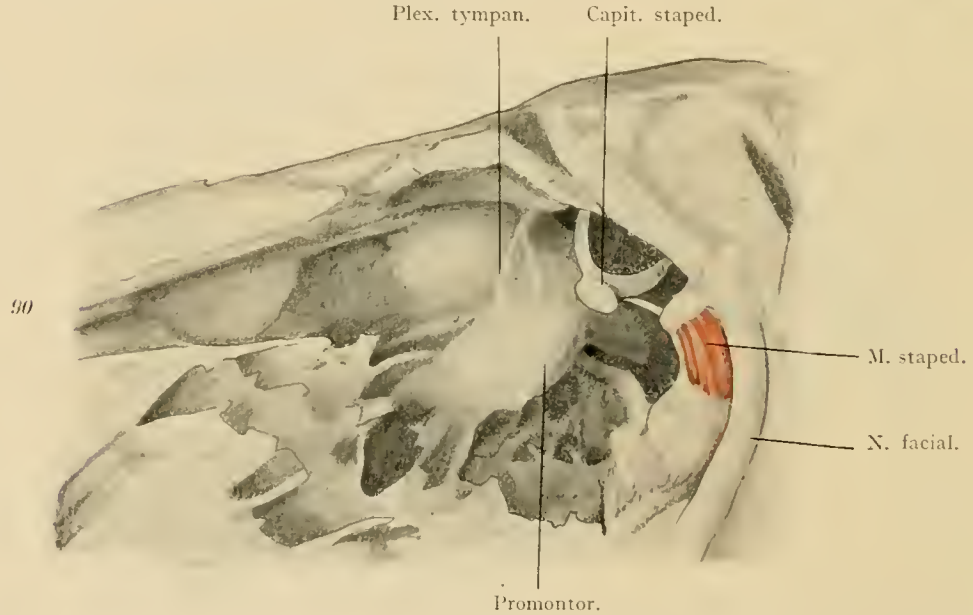

Mediale Wand der Paukenhöhle mit Stapes und Musculus stapedius. Die Eminentia pyramidalis ist aufgemeißelt, um diesen Muskel freizulegen.

Organon auditus. Auris media.

91

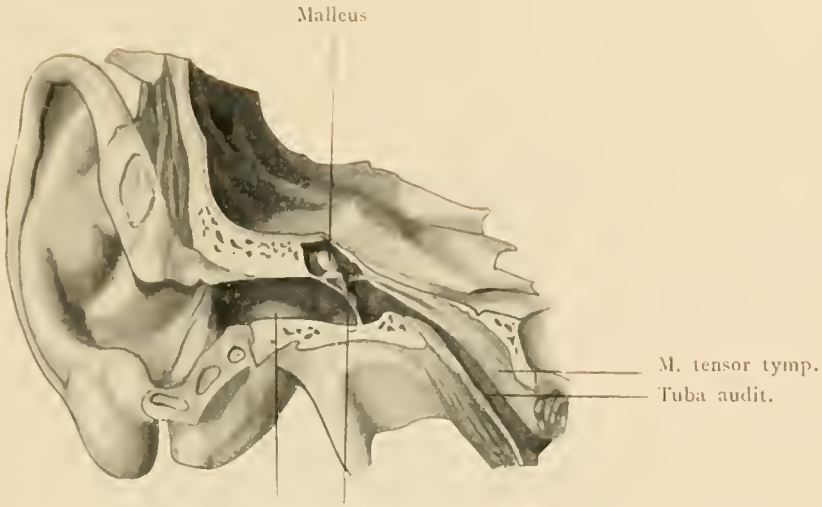

Frontalschnitt des Schläfenbeines. Paukenhöhle und Ohrtrompete geöffnet, ebenso äußerer Gehörgang. Trommelfell durchschnitten.

92

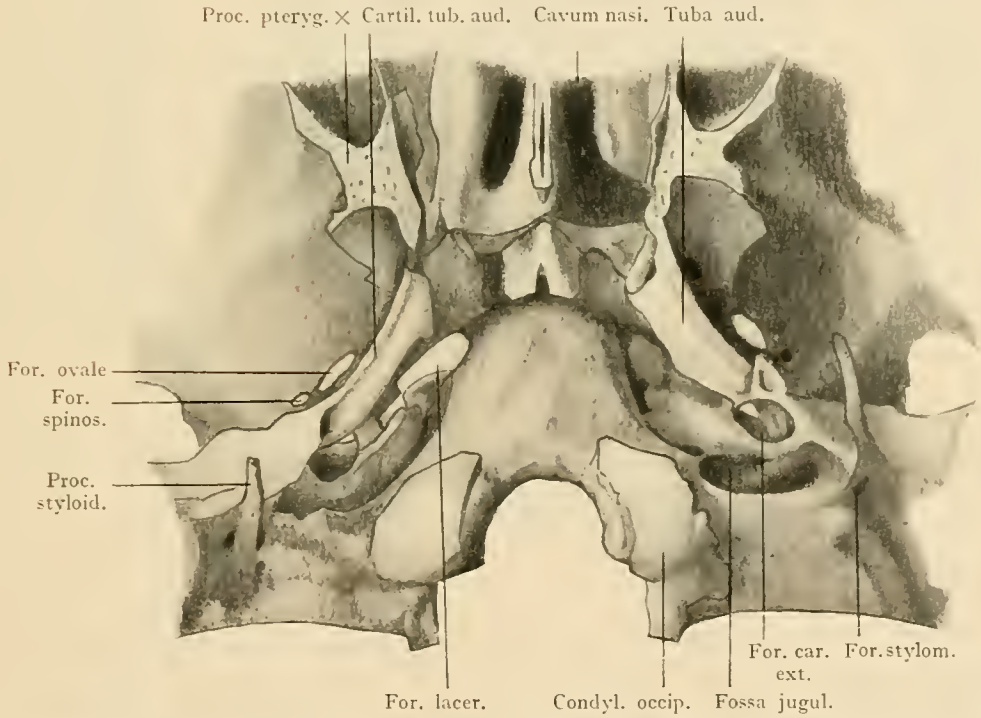

Schädelbasis von unten. Links Tuba auditiva, rechts membranöse Wand der Ohrtrompete entfernt, nur der Knorpel erhalten.

Organon auditus. Tuba auditiva.

93

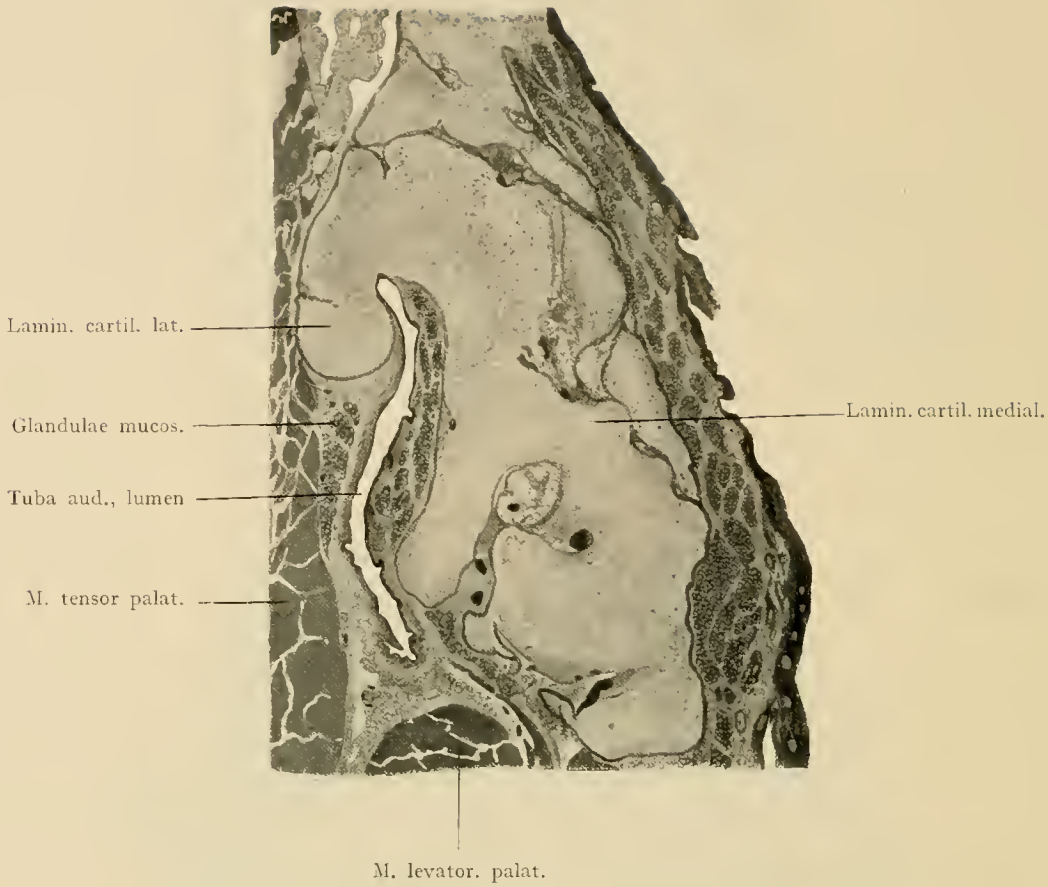

Ohrtrompete, Querschnitt. Der Knorpel ist stark zerklüftet. Das Lumen ist spaltförmig und von Schleimdrüsen umgeben.

Organon auditus. Tuba auditiva.

94

Äußerer Kontur des Auges in einen Kreisbogen eingezeichnet.

95

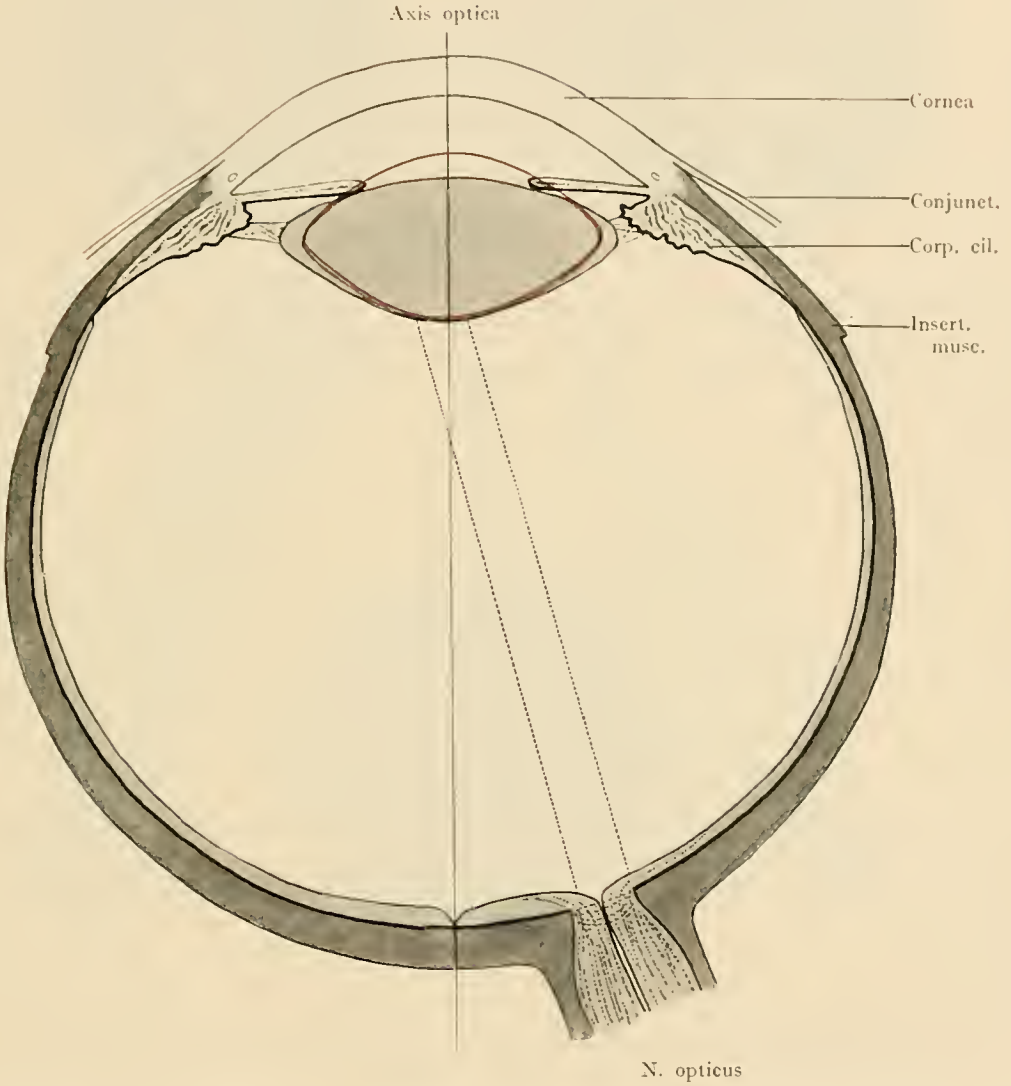

Schematischer Horizontalschnitt des Augapfels. Rechts durch einen Ciliarfortsatz gehend, links durch das Tal zwischen zwei solchen. Einstellung für die Ferne. Die punktierten Linien deuten die Lage des Canalis hyaloideus an. Lage und Form der Linse bei Einstellung für die Nähe mit roten Konturen angegeben. Fünfmalige Vergrößerung (M. H.)

Organon visus. Bulbus.

96

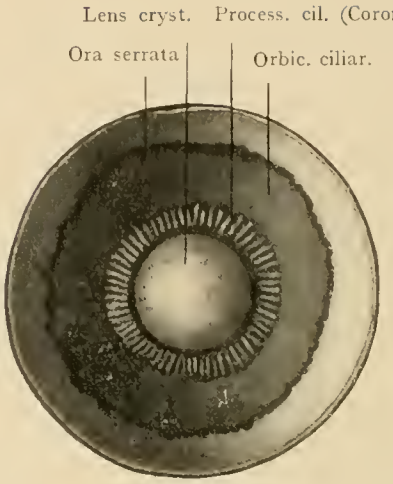

Augapfel, äquatorial durchschnitten, vordere Hälfte. Zweimalige Vergrößerung.

97

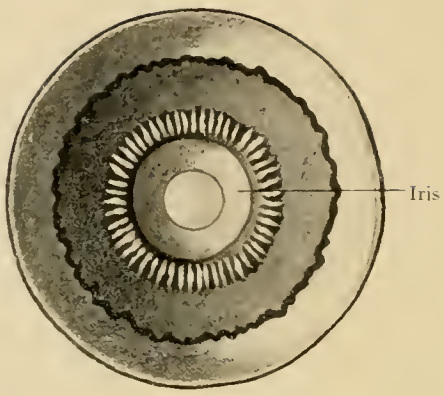

Augapfel, äquatorial durchschnitten, vordere Hälfte. Die Linse ist entfernt. Zweimalige Vergrößerung.

98

Augapfel, äquatorial durchschnitten, hintere Hälfte. Zweimalige Vergrößerung.

Organon visus. Bulbus.

99

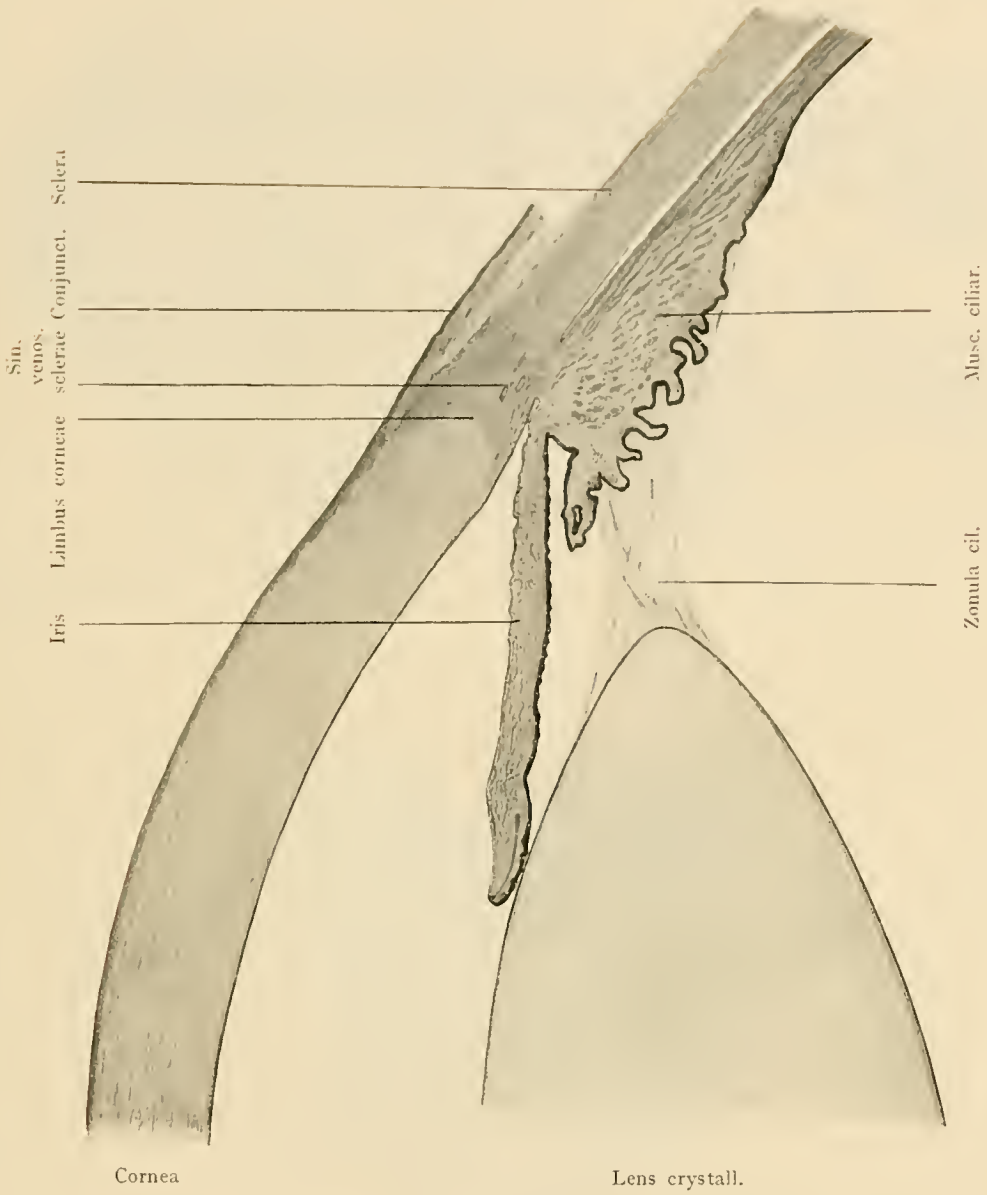

Radiärschnitt des Auges in der Gegend des Hornhautfalzes und Iriswinkels.

Organon visus. Bulbus.

100



Hornhaut, Dickendurchschnitt. Vergrößert.

101



Flächenschnitt der Hornhaut. Vergrößert. Die Hornhautkanälchen sind mit Berliner Blau injiziert.

Organon visus. Cornea.

102

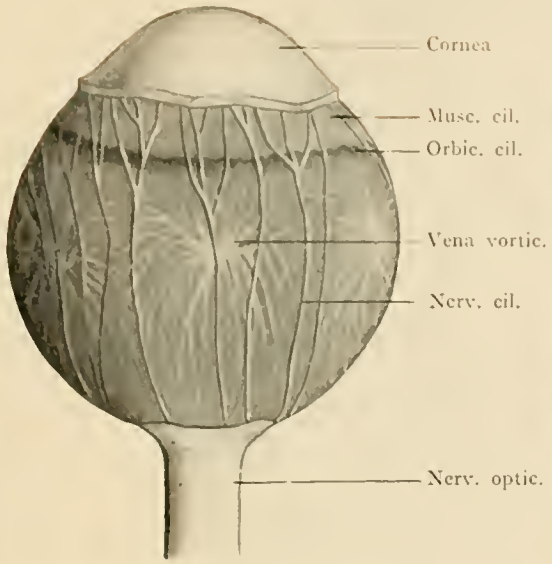

Augapfel. Die Sclera ist entfernt, um die äußere Seite der Chorioidea zu zeigen.

103

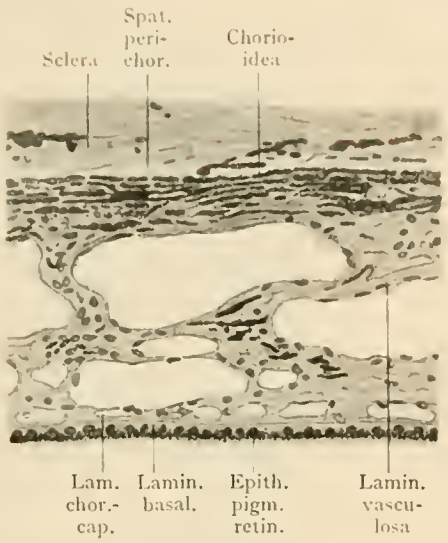

Chorioidea-Durchschnitt. Vergrößert.

101

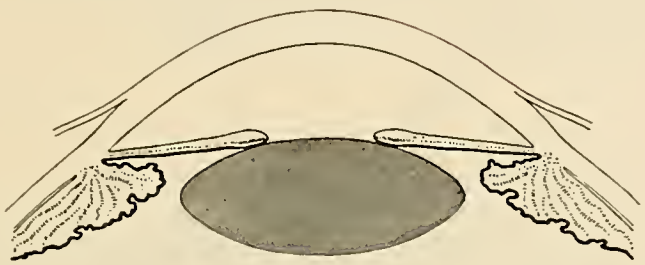

Durchschnitt der vorderen Hälfte des Augapfels. Iris mit enger Pupille.

105

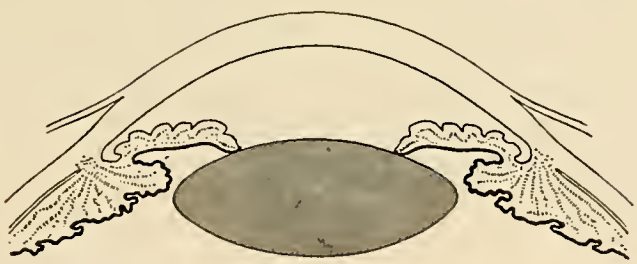

Durchschnitt der vorderen Hälfte des Augapfels. Iris mit weiter Pupille.

Organon visus. Chorioidea, Iris.

106

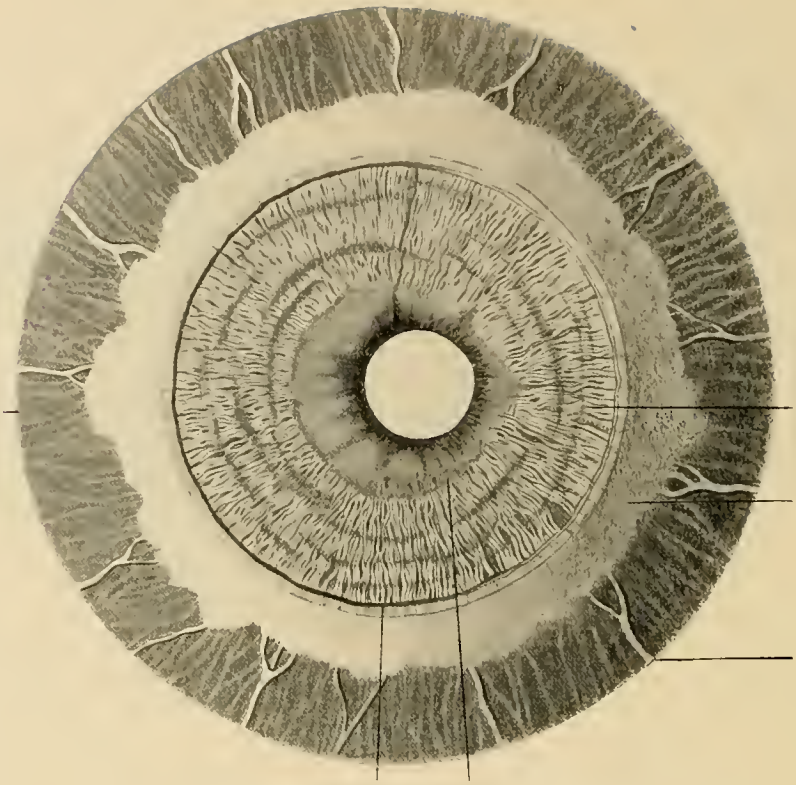

Iris und Ciliarkörper von vorne. Vergrößert.

107

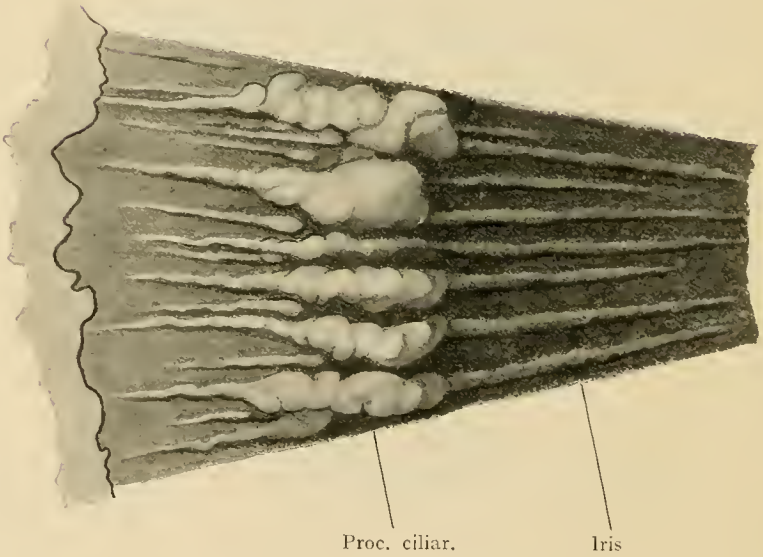

Ein Sektor der mittleren Augenhaut von der Pupille bis zur Gegend der Ora serrata retinae. Fältchen der Iris. Ciliarfortsätze. Vergrößert.

Organon visus. Iris. Corpus ciliare.

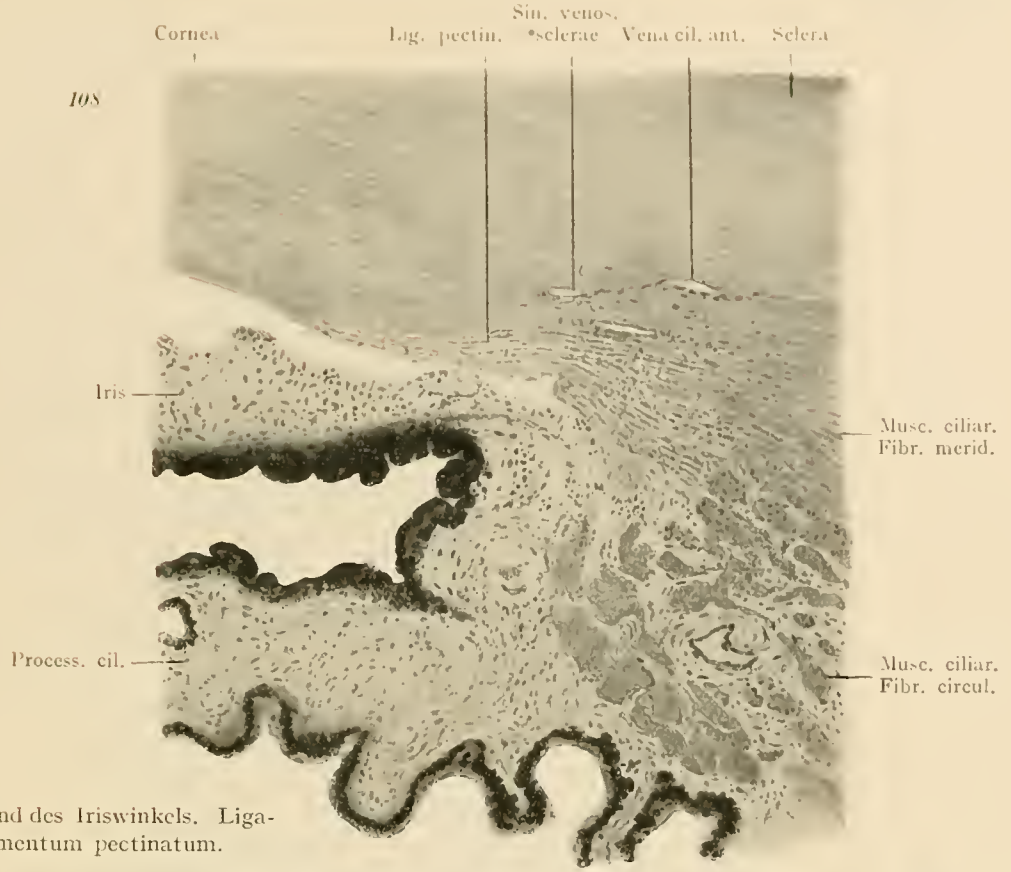

Gegend des Iriswinkels. Ligamentum pectinatum.

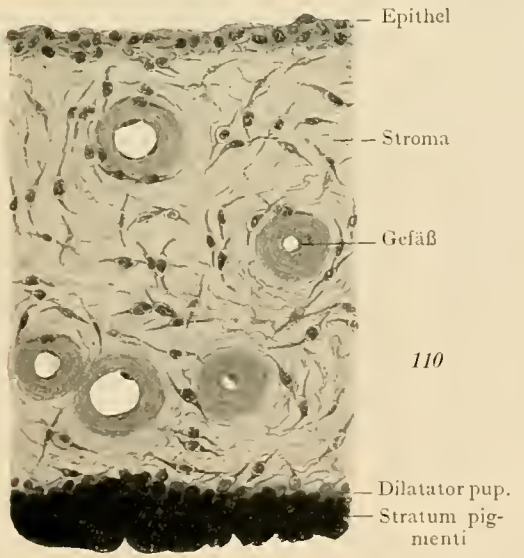

Querschnitt der Iris.

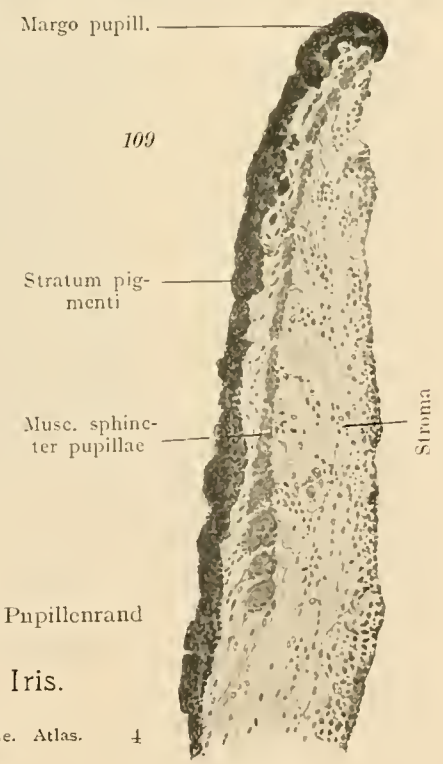

Schnitt durch den Pupillenteil der Iris. Pupillenrand und Sphincter pupillae.

Organon visus. Iris.

111

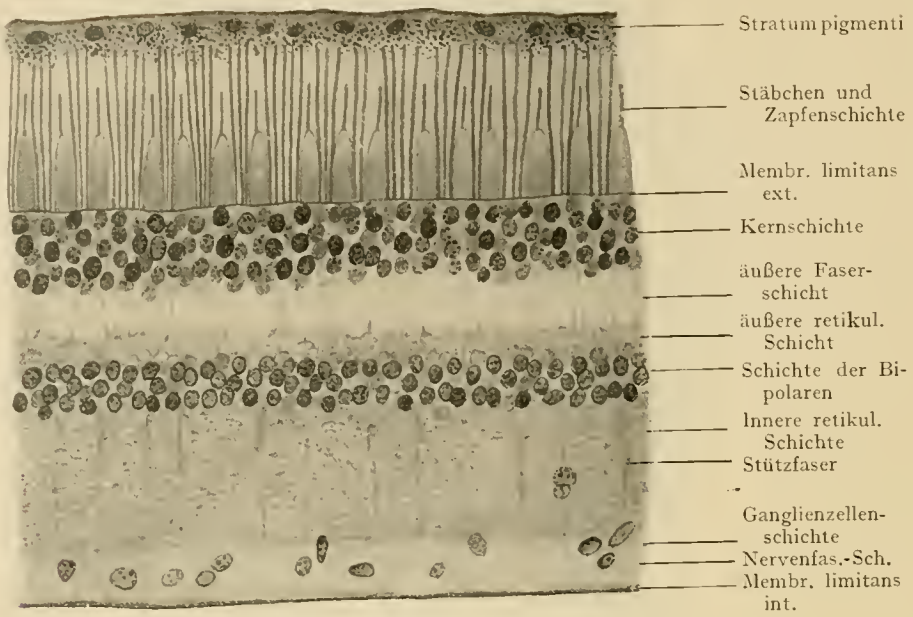

Durchschnitt der Netzhaut. Vergrößert.

112

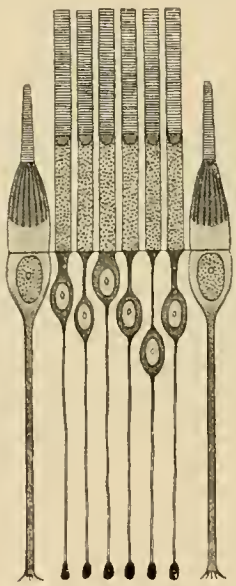

Sehzellen der Netzhaut. Schema.

Organon visus. Retina.

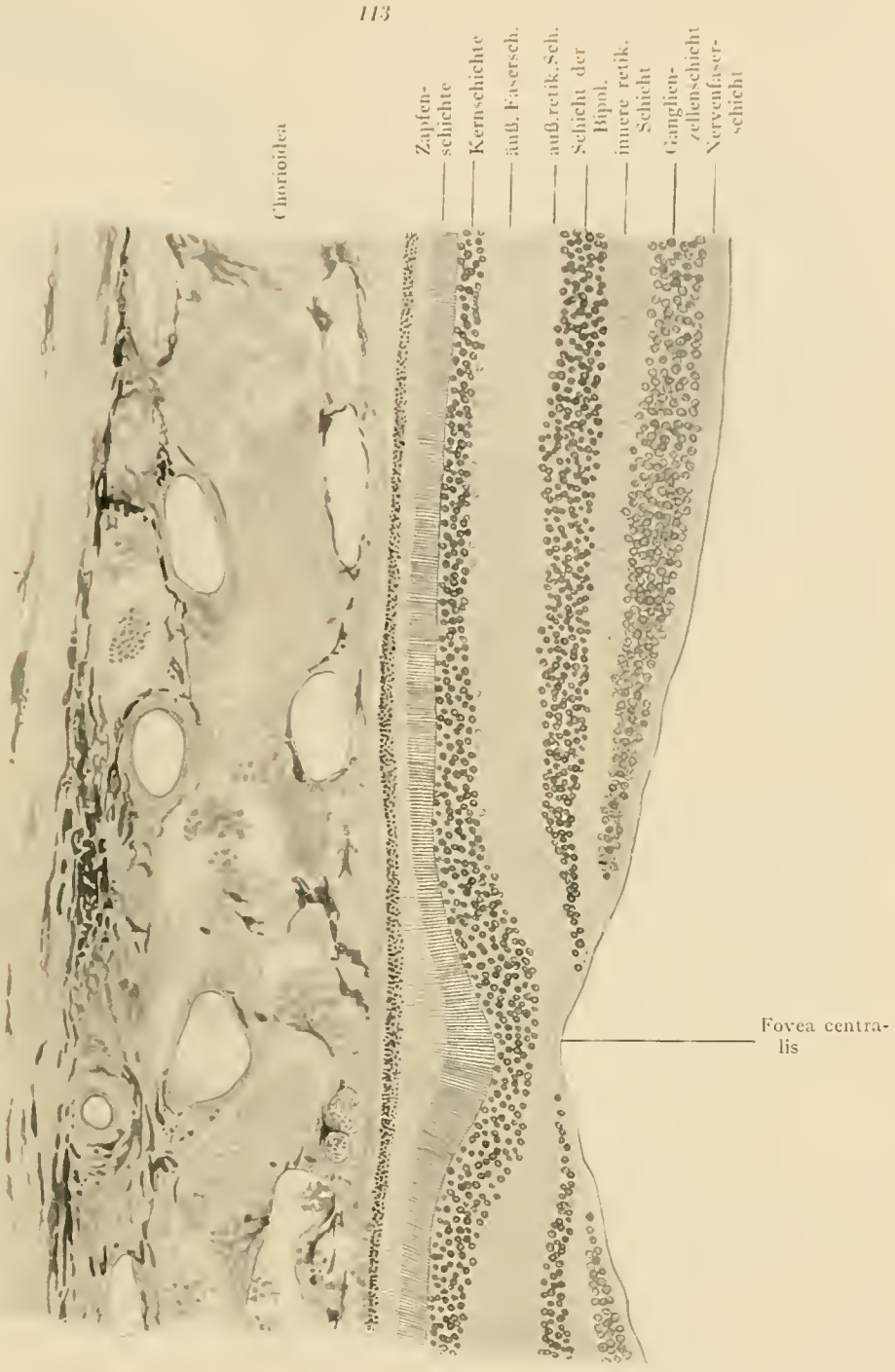

Durchschnitt der Fovea centralis und Macula lutea. Chorioidea. Nach einem Präparat, welches lebenswarm in Formol fixiert war.

114. 115. 116.

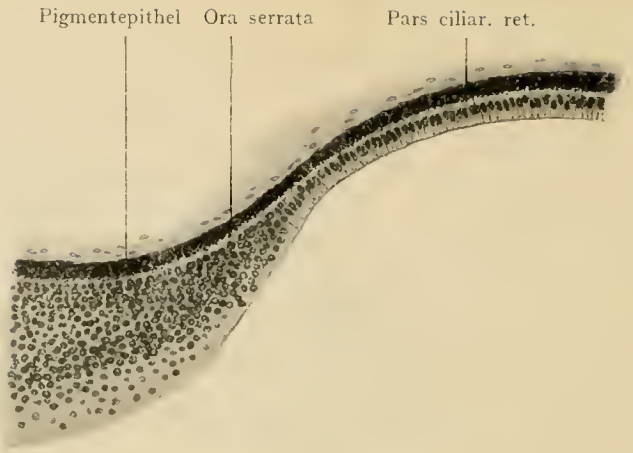

114

Ora serrata vom Neugeborenen. Durchschnitt. Schwache Vergrößerung.

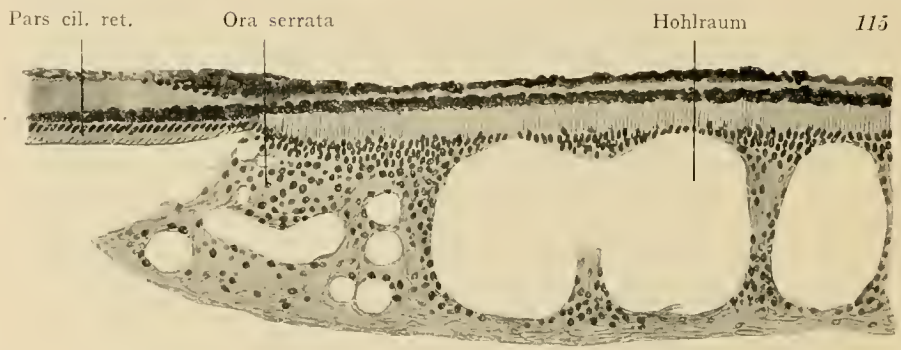

115

Ora serrata vom Erwachsenen. Die Hohlräume der Netzhaut sind pathologisch, fehlen aber bei Erwachsenen kaum jemals. Schwache Vergrößer.

116

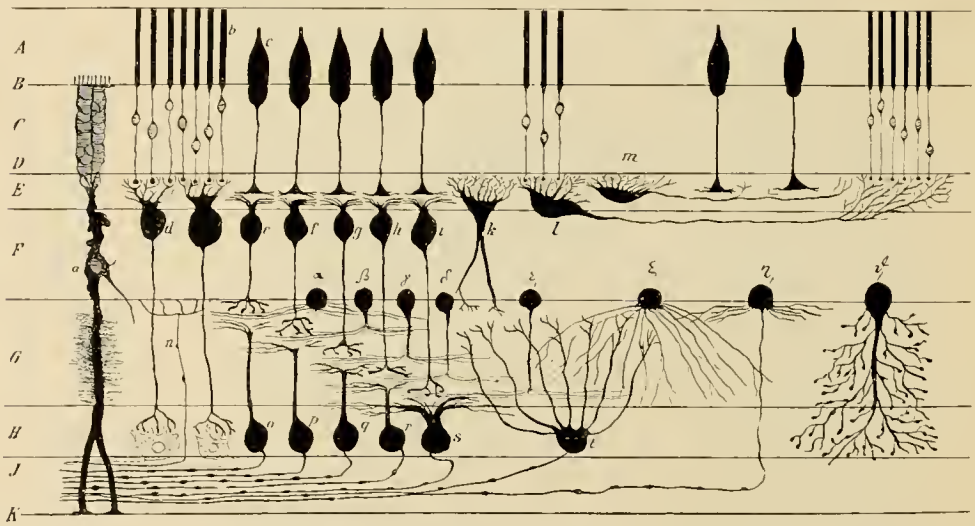

Schema der Retina nach den Arbeiten von Ramón y Cajal. (Kallius 1893). A Schichte der Stäbchen und Zapfen. B Membrana limitans externa. C Kernschichte. D äußere Faserschichte. E Äußere retikuläre Schichte. F Schichte der Bipolaren. G Innere retikuläre Schichte. H Ganglienzellenschichte. J Nervenfaserschichte. K Membrana limitans interna. a Stützzelle. b Stäbchen. c Zapfen. d zu den Stäbchen gehörige bipolare Zelle. e—i zu den Zapfen gehörige bipolare Zellen. k—m horizontale Zellen. n zentrifugale Nervenfasern. o—t Ganglienzellen des Sehnerven. α—λ pararetikuläre Zellen verschiedener Art.

117

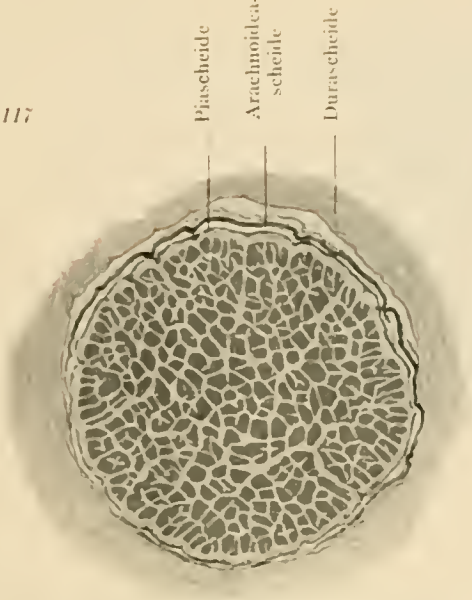

Querschnitt des Sehnerven vor dem Eintritt der Zentralgefäße. Schwache Vergrößerung. Markscheiden nach Weigert schwarz gefärbt.

118

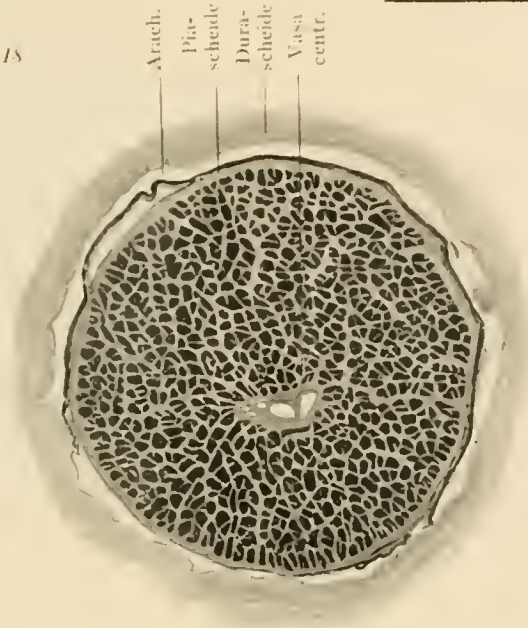

Querschnitt des Sehnerven nach dem Eintritt der Zentralgefäße. Die Zahl der Scheidenwände im Innern des Nerven hat sich vermehrt.

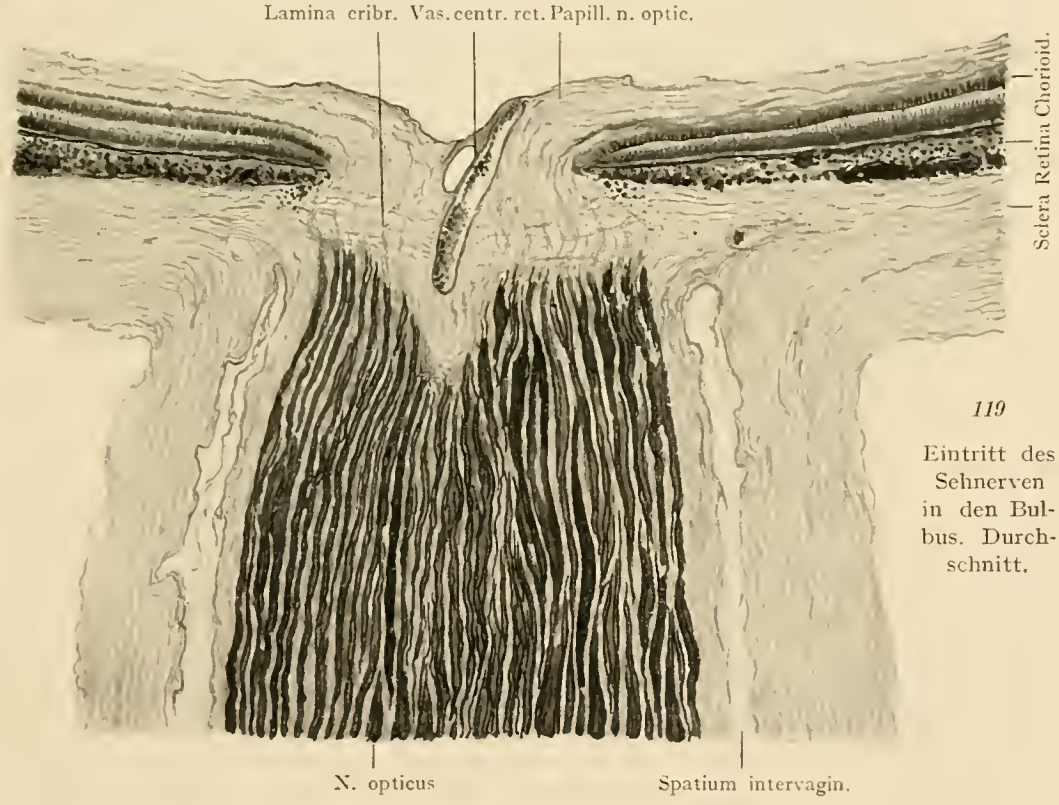

119

Eintritt des Sehnerven in den Bulbus. Durchschnitt.

120



Strahlenfigur und Nähte der Linse.

Kapsel Epithel *121*

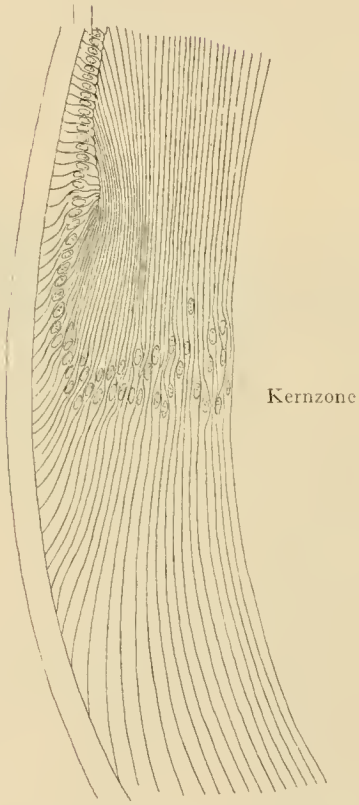

Äquator der Linse im Querschnitt.
Oberflächliche Faserlagen
(Henle 1873).

122

Querschnitt der Linsenfasern
(Rabl).

Organon visus. Lens crystallina.

123

Glaskörperfasern. Nach Bielschowski gefärbt. Stärkere Vergrößerung.

124

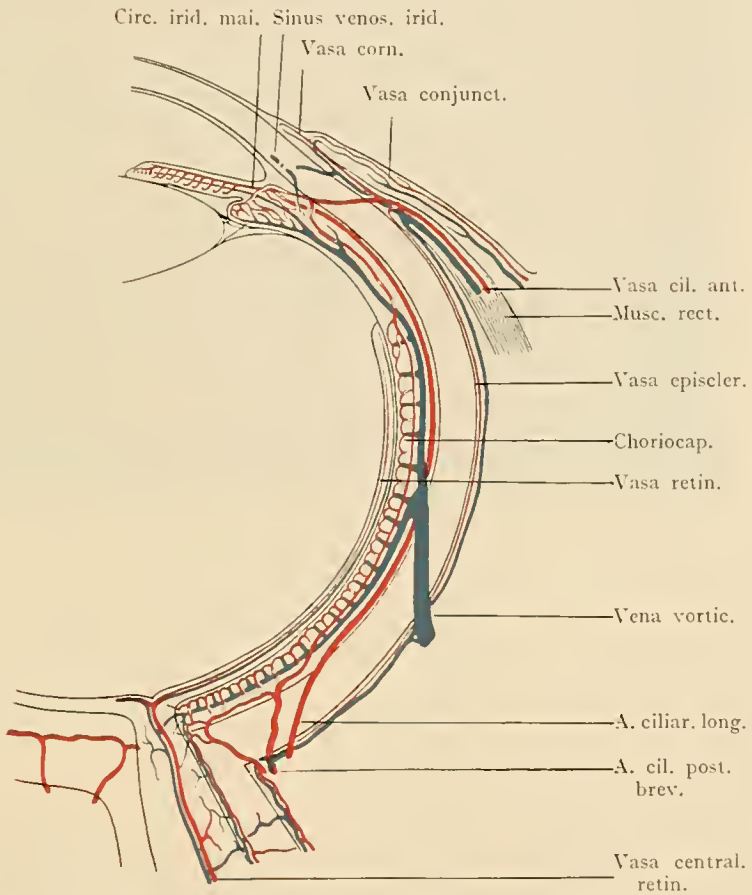

Schema des Gefäßverlaufes im Augapfel (Leber).

Organon visus. Corpus vitreum. Vasa bulbi.

125

Augenspiegelbild. Mit einer kleinen Änderung nach Axenfeld, Lehrbuch 1909.

Organon visus. Bulbus.

126

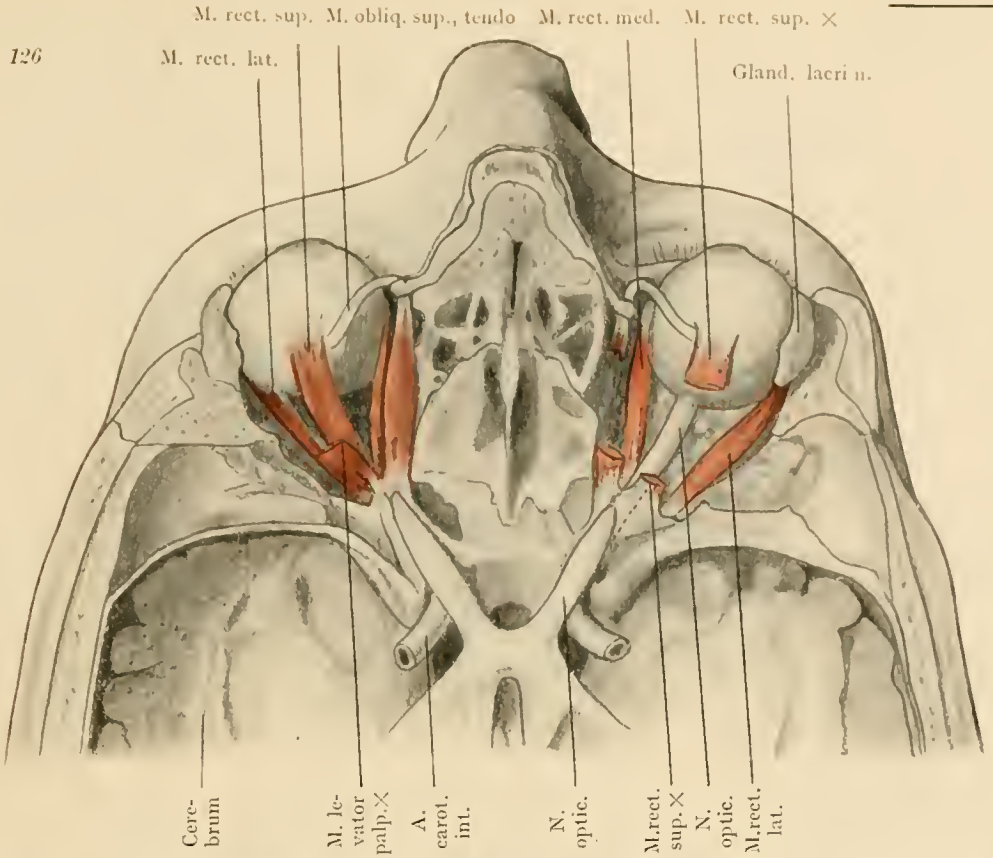

Das Dach der Augenhöhle ist beiderseits abgetragen. Augenmuskeln von oben. Links in der Lage; der Musculus rectus medialis unter dem Musculus obliquus superior ist nicht bezeichnet. Rechts ist ein Stück aus dem Musculus obliquus superior und ebenso aus dem Musculus rectus superior ausgeschnitten, um den Verlauf des Nervus opticus und das Corpus adiposum orbitae zu zeigen. Der Nervus opticus unter dem Anulus tendineus communis ist durch eine unterbrochene Linie angegeben.

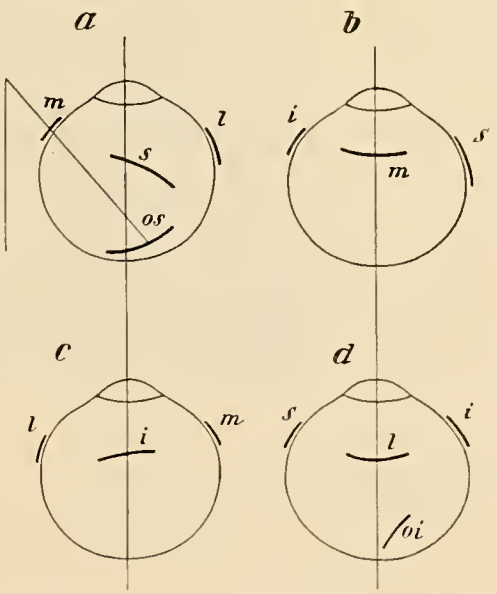

Schematische Darstellung der Muskelinsertionen am Bulbus nach ihrer Entfernung vom Hornhautrand und ihrer Form. a Bulbus von oben, b von der medialen Seite, c von unten, d von der lateralen Seite s, i, m, l Musculus rectus superior, inferior, medialis, lateralis. os, oi Musculus obliquus superior und inferior (M.).

127

Organon visus. Musculi oculi.

128

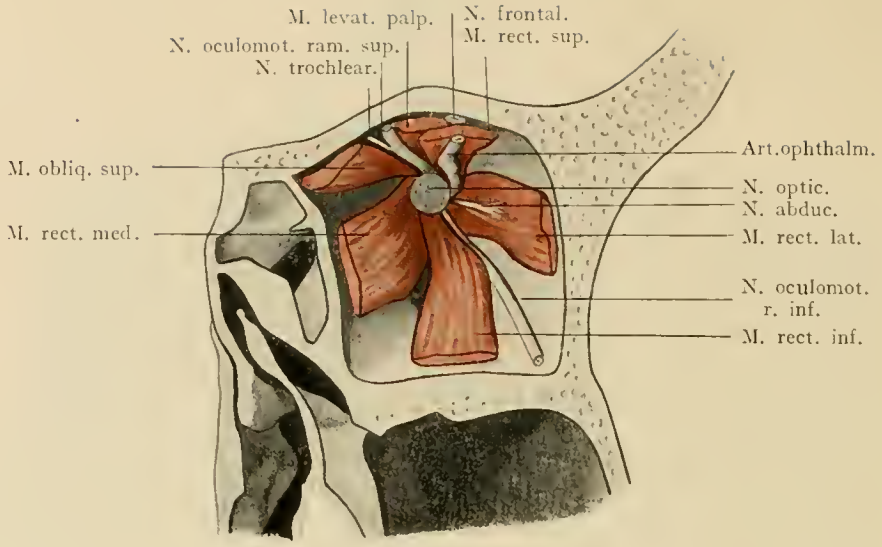

Frontalschnitt der Augenhöhle, hintere Hälfte. Die Ursprünge der Augenmuskeln rings um den Sehnerven sind freipräpariert.

129

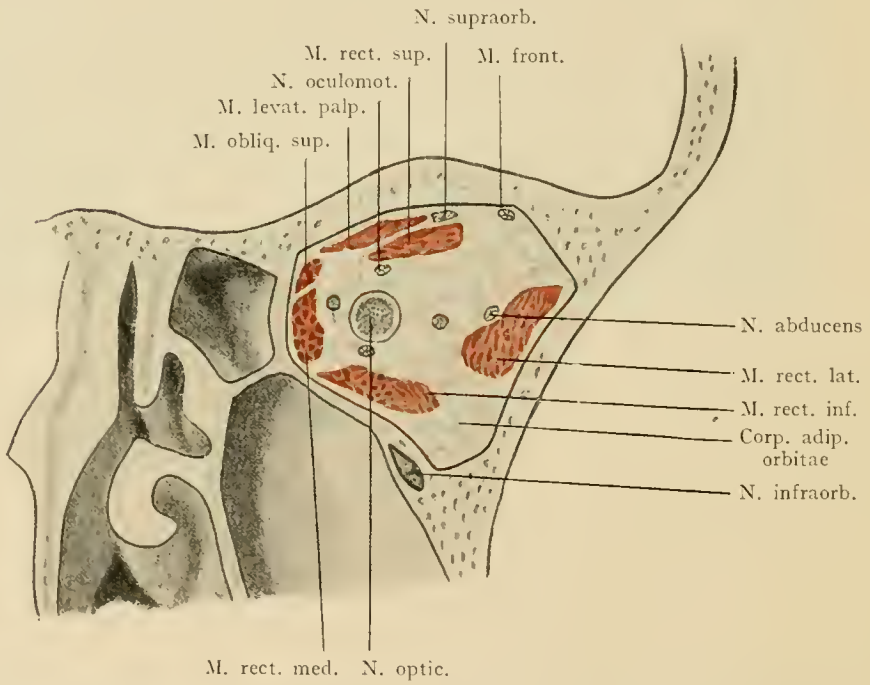

Frontalschnitt der Augenhöhle hinter dem Bulbus. Muskeln und hauptsächlichste Nerven.

Organon visus. Musculi oculi.

130

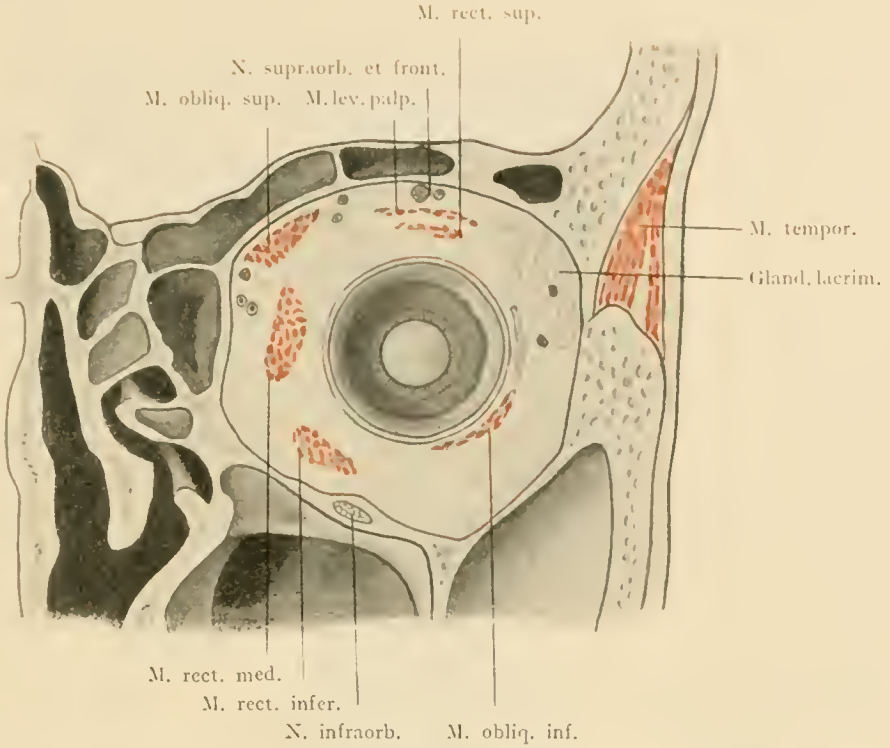

Frontalschnitt der Augenhöhle durch den Augapfel. Die Siebbeinzellen erstrecken sich weit über das Dach der Augenhöhle hin. Augenmuskeln. Tränendrüse.

131

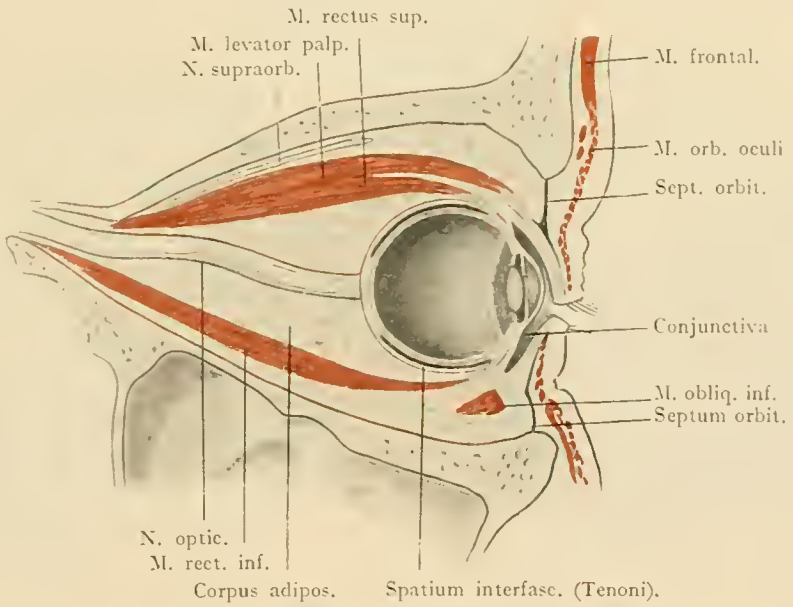

Sagittalschnitt des Sehapparates durch den Hornhautgipfel und das Foramen opticum. Augenmuskeln, Tenonsche Kapsel, Septum orbitale.

Organon visus. Musculi, apparatus ligamentosus oculi.

132. 133. 134.

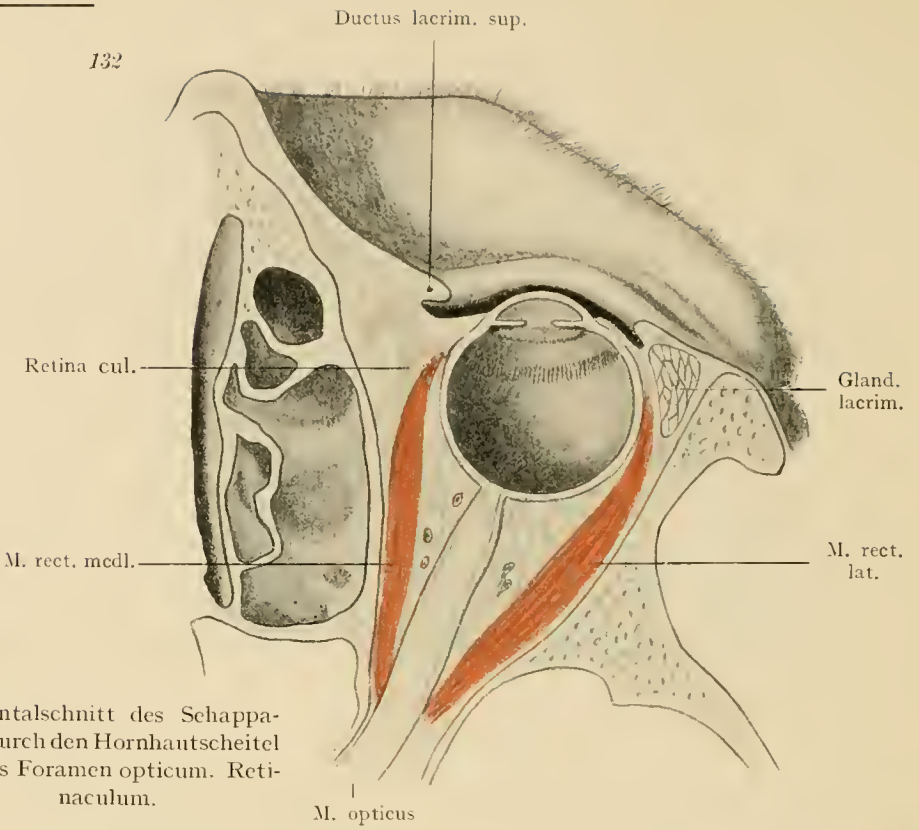

Horizontalschnitt des Schapparates durch den Hornhautscheitel und das Foramen opticum. Retinaculum.

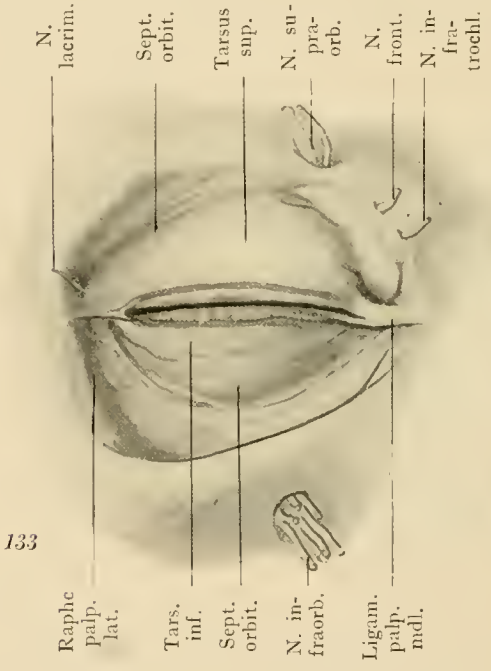

Septum orbitale von vorne freipräpariert. Lidbänder.

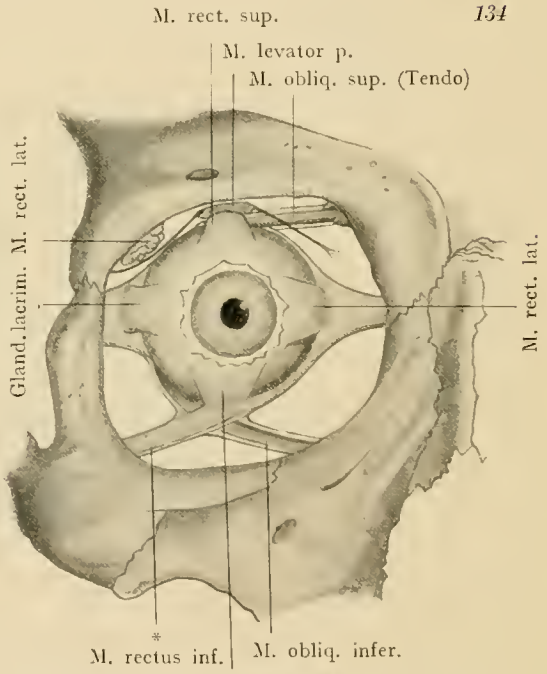

Bindegewebsapparat der Muskeln in der Augenhöhle. Halbschematisch. * Retinac. inf.

Organon visus. Apparatus ligamentosus orbitae.

135

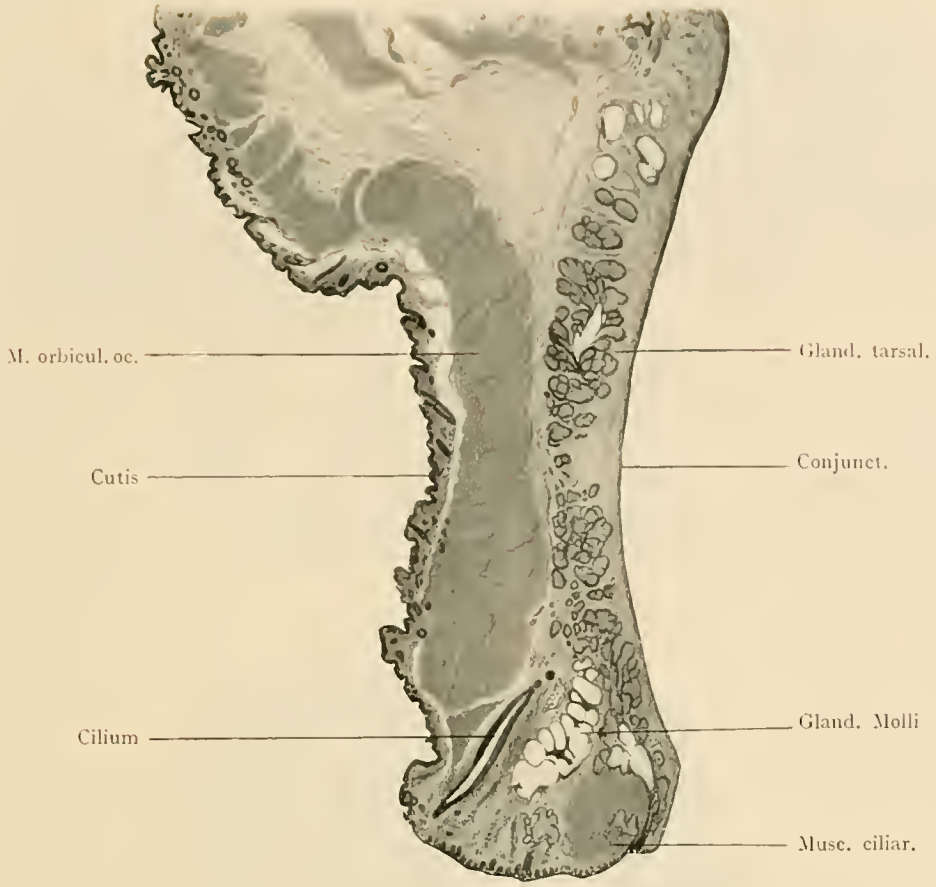

Durchschnitt des oberen Augenlides. Vergrößert.

136

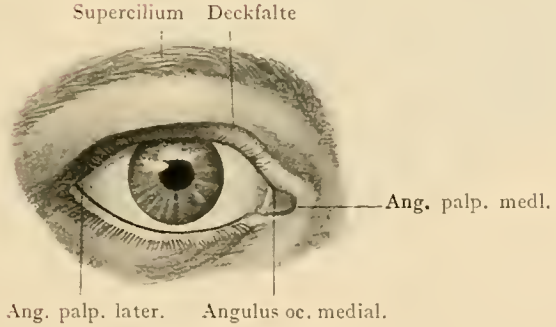

Geöffnetes Auge.

137

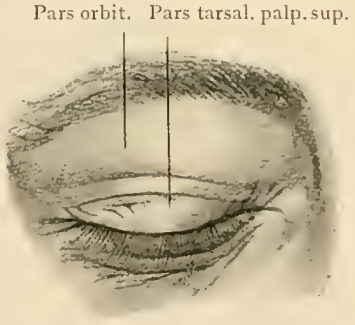

Geschlossenes Auge.

Organon visus. Palpebrae.

138

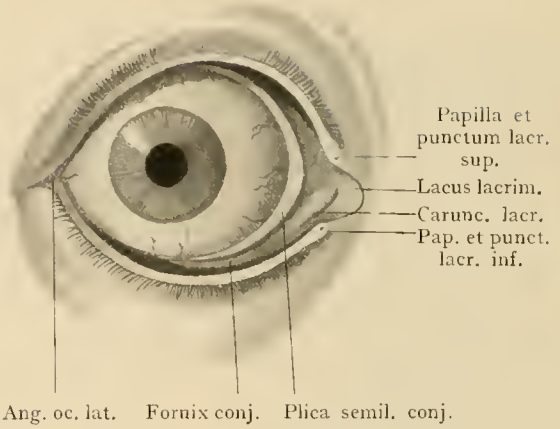

Augenlider nach oben und unten auseinandergezogen, um die Plica semilunaris conjunctivae und die Tränenpunkte sichtbar zu machen.

139

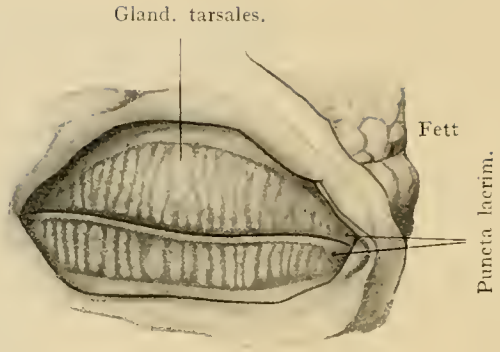

Augenlider, Innenseite. Tarsaldrüsen und Tränenpunkte.

140

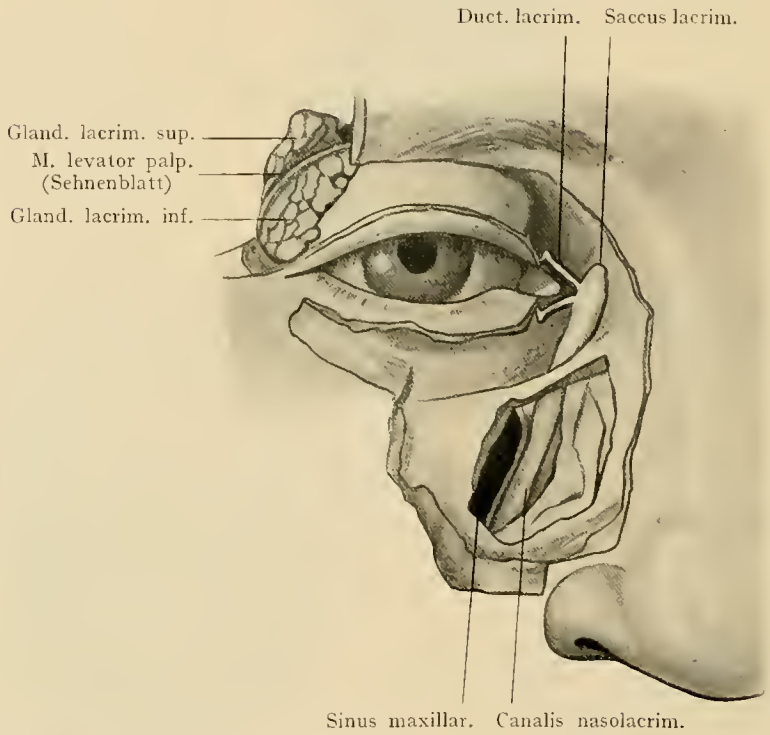

Tränenapparat freigelegt. Ein Sägenschnitt hat den seitlichen Teil des Augenhöhlenrandes entfernt, die vordere Wand des Tränennasenganges ist abgemeißelt, dabei ist auch die Kieferhöhle eröffnet worden.

Organon visus. Palpebrae. Apparatus lacrimalis.

141

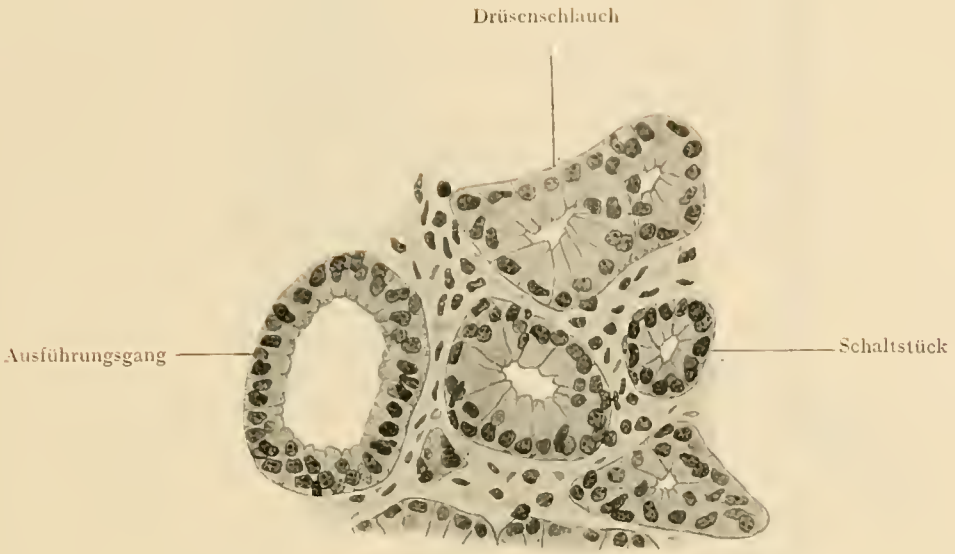

Tränendrüse, Durchschnitt. Vergrößert.

142

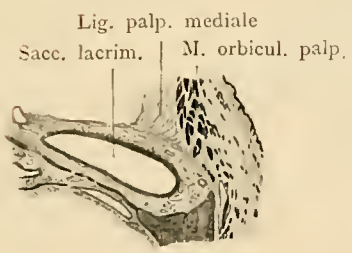

Querschnitt des Tränensackes.
Schwache Vergrößerung.

143

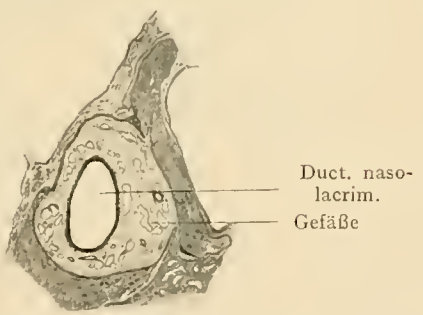

Querschnitt des Tränennasenganges in
der Mitte seiner Länge.

Organon visus. Apparatus lacrimalis.

144. 145.

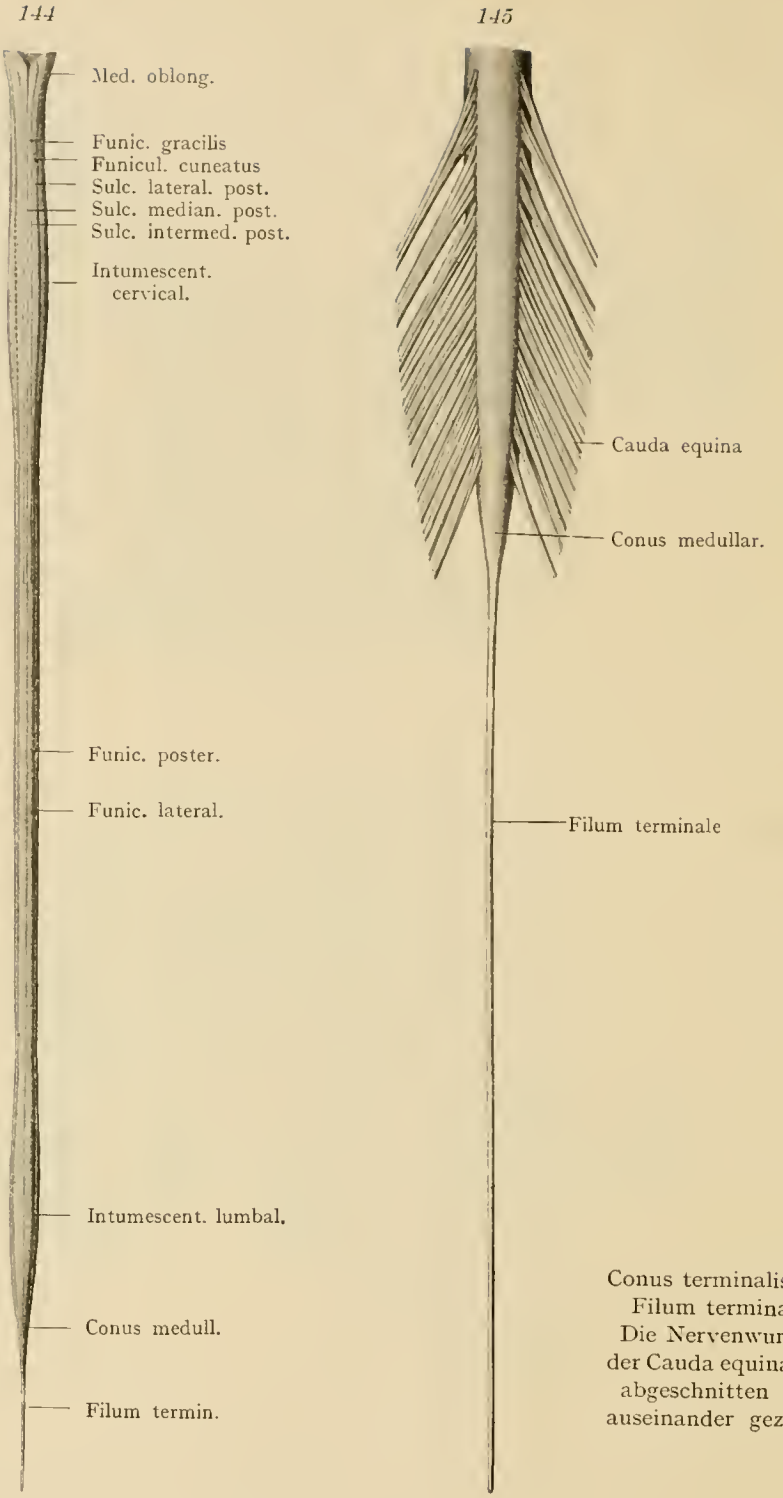

Rückenmark, dorsale Seite. Die Nervenwurzeln sind entfernt. Anschwellungen und Furchen.

Conus terminalis und Filum terminale. Die Nervenwurzeln der Cauda equina sind abgeschnitten und auseinander gezogen.

Medulla spinalis.

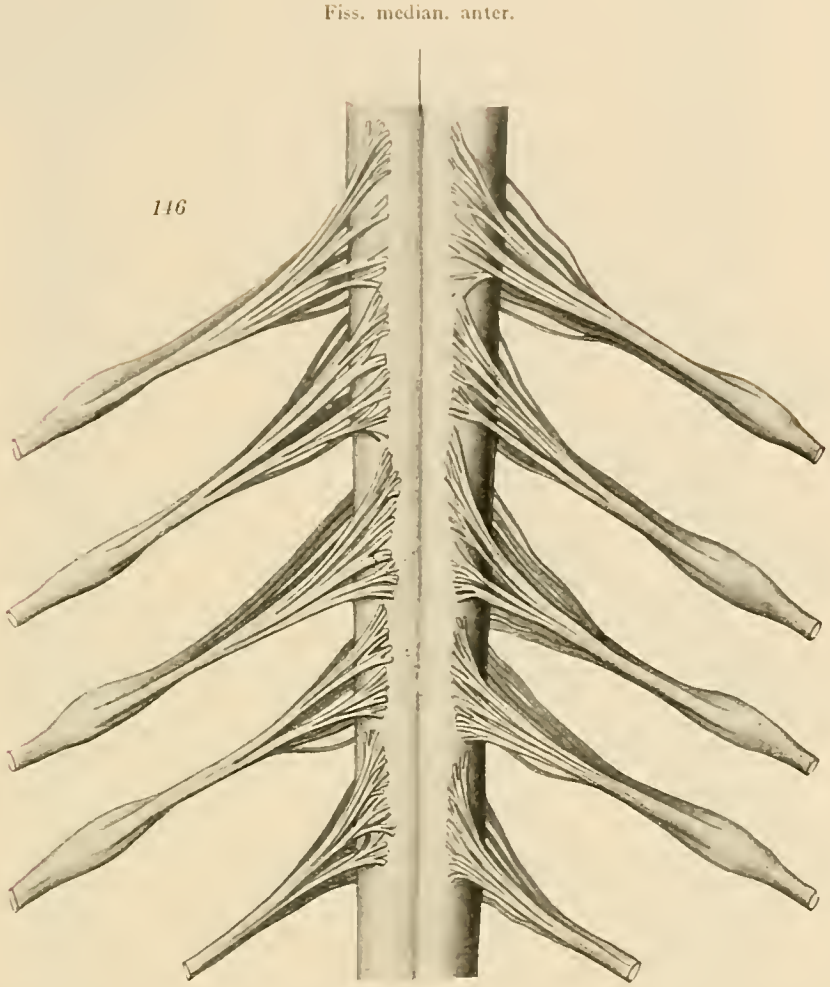

Rückenmark, Halsanschwellung, von vorne. Vordere Wurzeln.

Medulla spinalis.

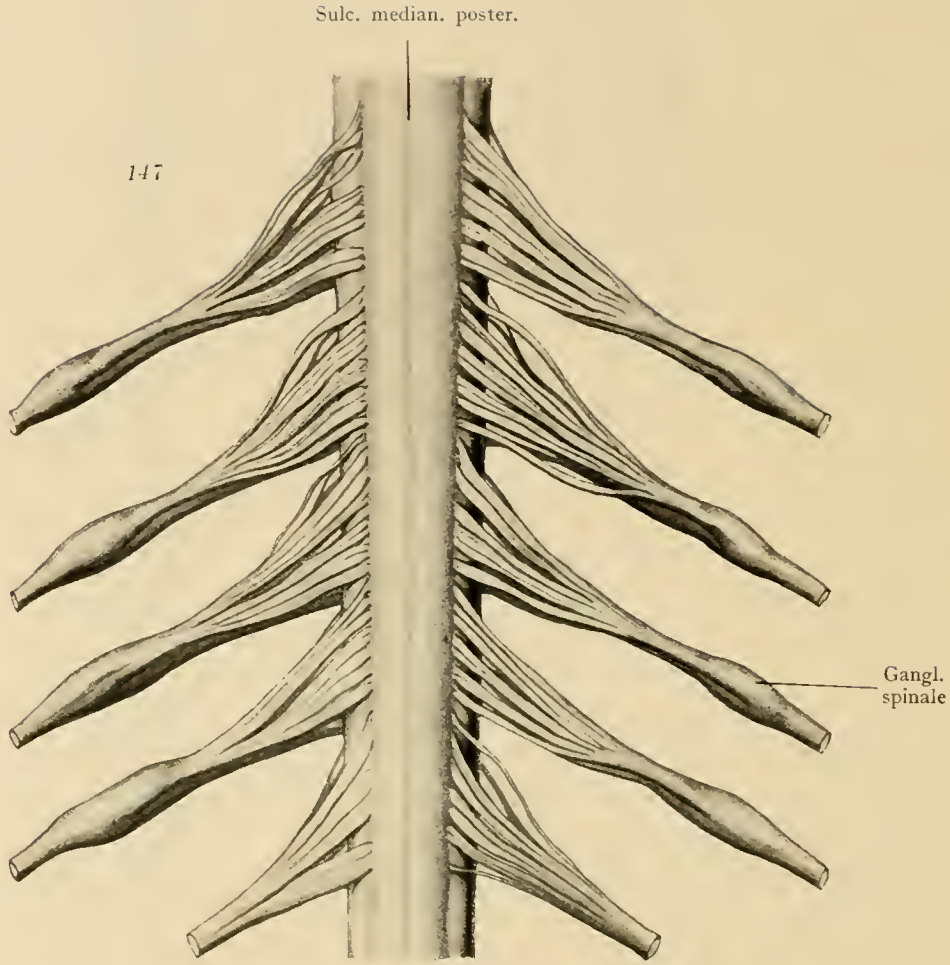

Rückenmark, Halsanschwellung von hinten. Hintere Wurzeln und Spinalganglien.

Medulla spinalis.

148



Dura mater encephali et spinalis; von hinten präpariert.

149

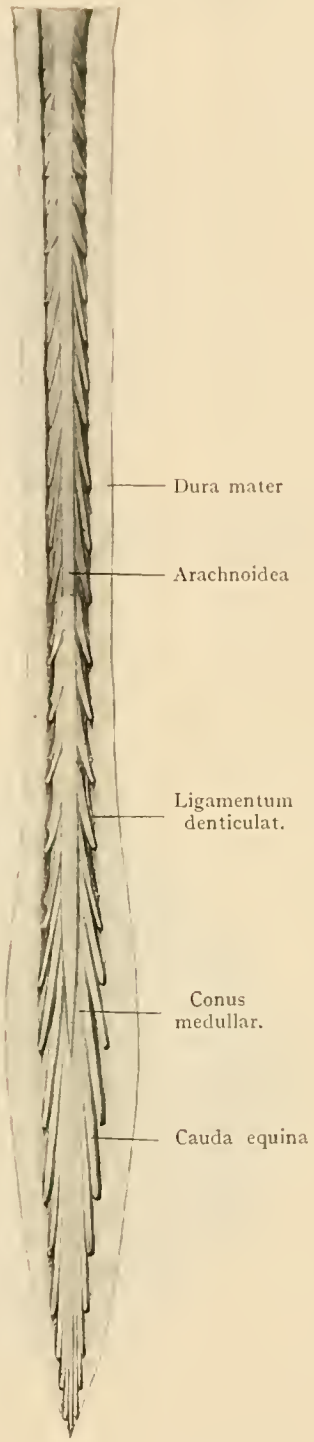

Rückenmark von hinten her präpariert. Die Dura mater ist in der dorsalen Mittellinie durchschnitten und nach beiden Seiten zurückgelegt. Die Arachnoidea ist nur in der oberen Hälfte des Rückenmarkes erhalten, in der unteren Hälfte entfernt.

Involucra medullae spinalis.

Ein Stück des Halsteiles des Rückenmarkes. Die Dura mater ist nach beiden Seiten zurückgelegt. Rechts sind die hinteren Wurzeln in ihrer Lage, links sind sie durchschnitten, um das Ligamentum denticulatum freizulegen.

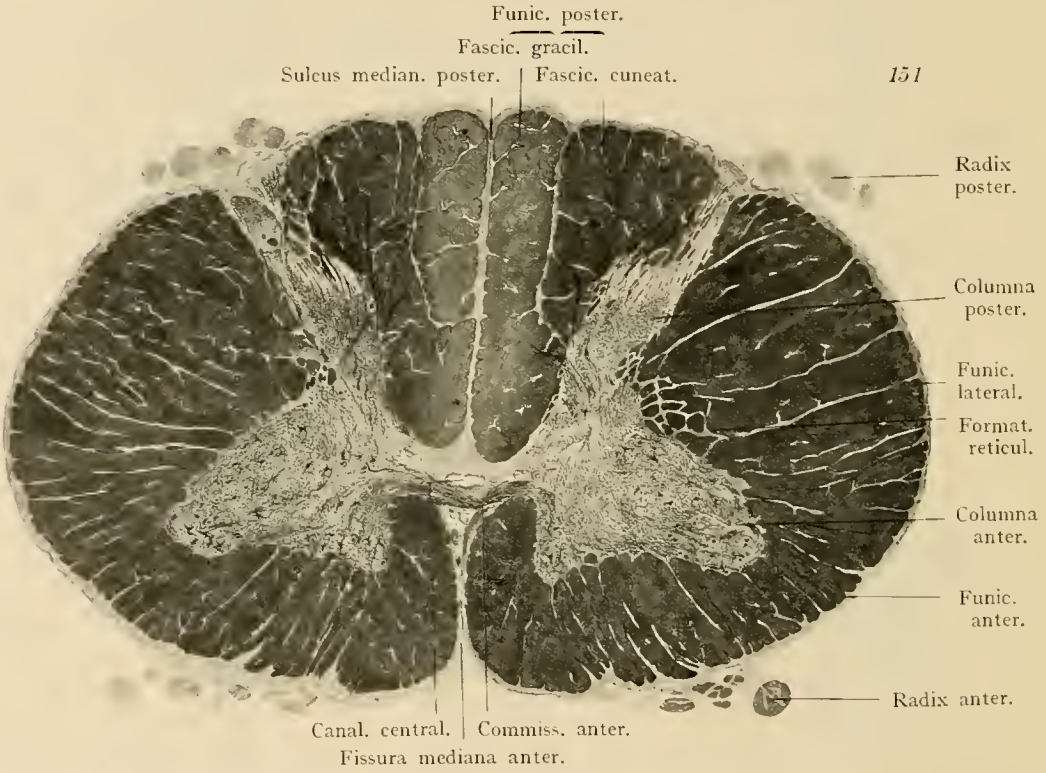

Querschnitt des Rückenmarkes. Cervicalanschwellung. Markscheidenfärbung nach Weigert.

Medulla spinalis.

152

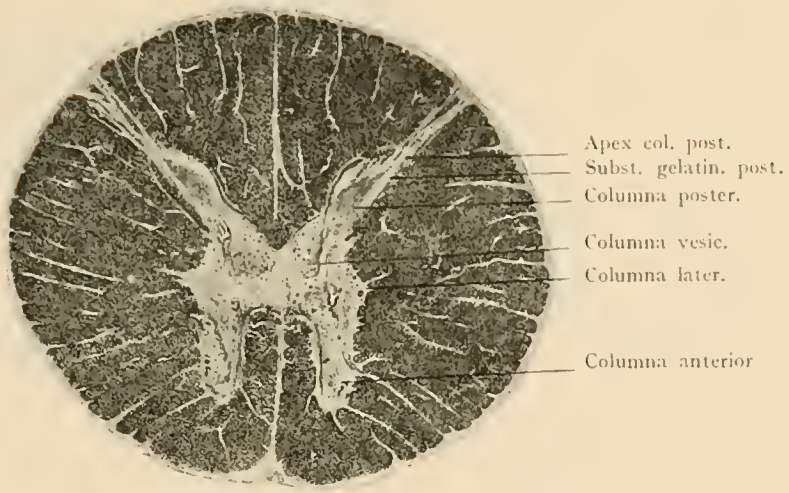

Querschnitt des Rückenmarkes. Dorsalgegend. Der Zentralkanal ist durch Zellmassen verschlossen. Markscheidenfärbung nach Weigert.

153

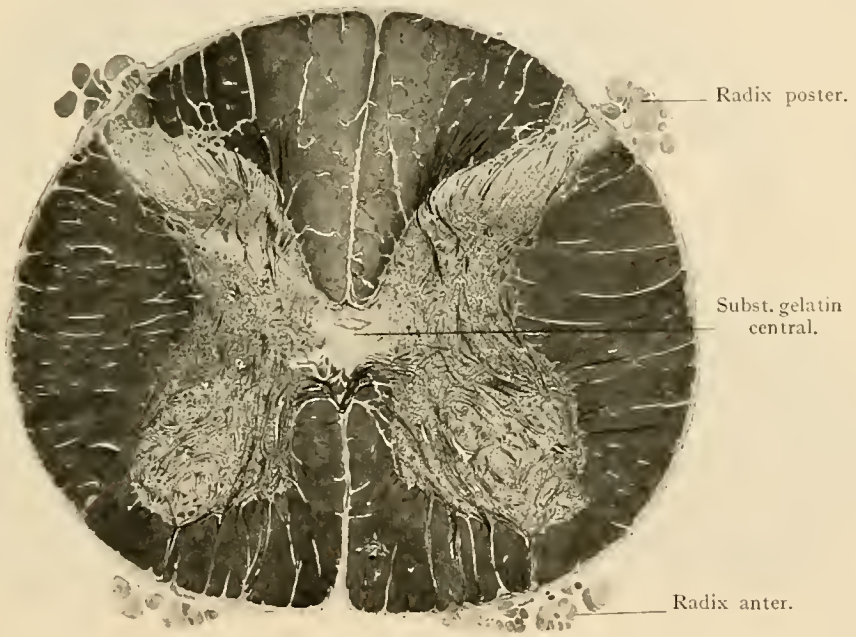

Querschnitt des Rückenmarkes. Lumbalanschwellung. Markscheidenfärbung nach Weigert.

Medulla spinalis.

154—157.

154

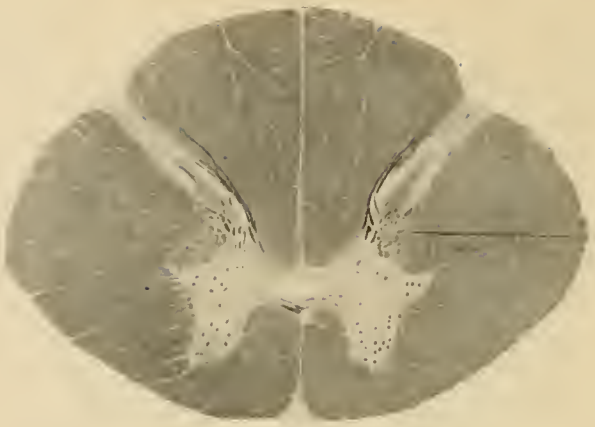

Oberste Halsgegend.

155

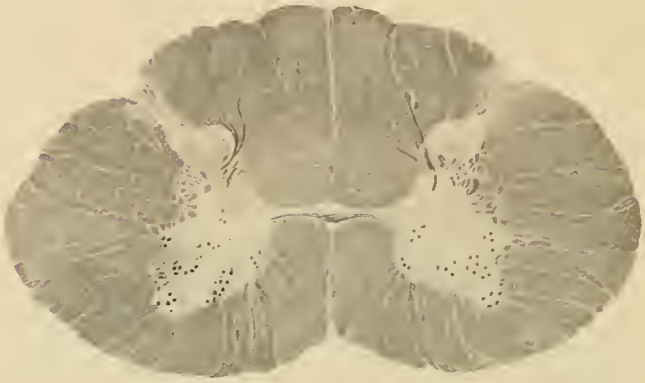

Halsanschwellung.

156

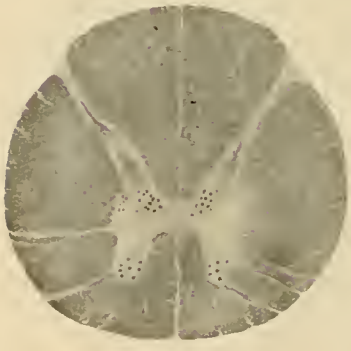

Oberer Dorsalteil.

157

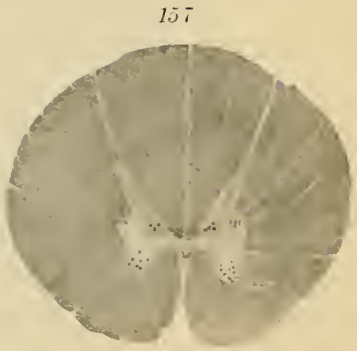

Unterer Dorsalteil.

Querschnitte eines und desselben Rückenmarkes in verschiedener Höhe, bei gleicher Vergrößerung gezeichnet. Form der grauen Substanz und Lage der wichtigsten Ganglienzellengruppen.

Medulla spinalis.

158

Lumbalanschwellung.

159

Conus medullaris

Querschnitte des Rückenmarkes, zu den Figuren der vorigen Seite gehörig.

160

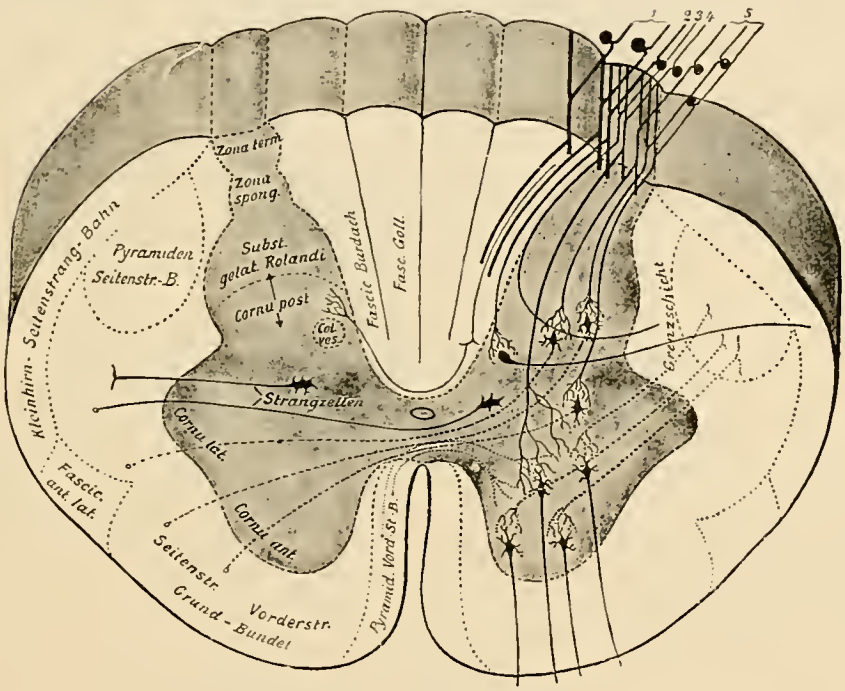

Schema eines Rückenmarksquerschnittes, in den der zentrale Verlauf einiger wichtiger Züge eingezeichnet ist. Bahnen erster Ordnung ausgezogen, Bahnen zweiter Ordnung punktiert. (Edinger 1912.)

Medulla spinalis.

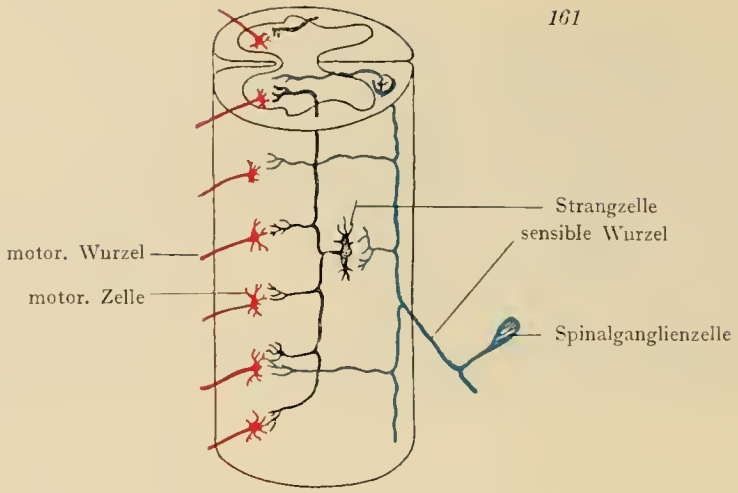

Schema der Reflexbogen im Rückenmark (M. H.).

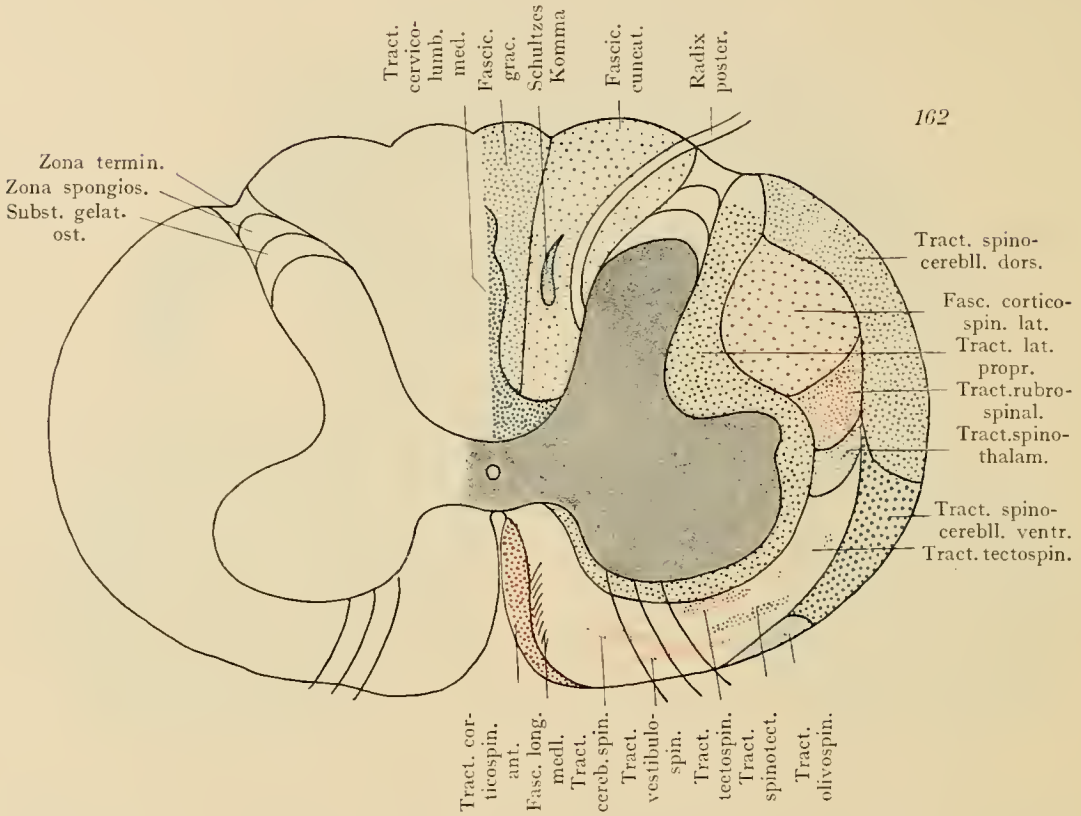

Schema der Leitungsbahnen des Rückenmarkes; mit Benutzung Edingerscher Figuren. Zentripetale Bahnen blau, zentrifugale rot. Kurze Bahnen schwarz.

Medulla spinalis.

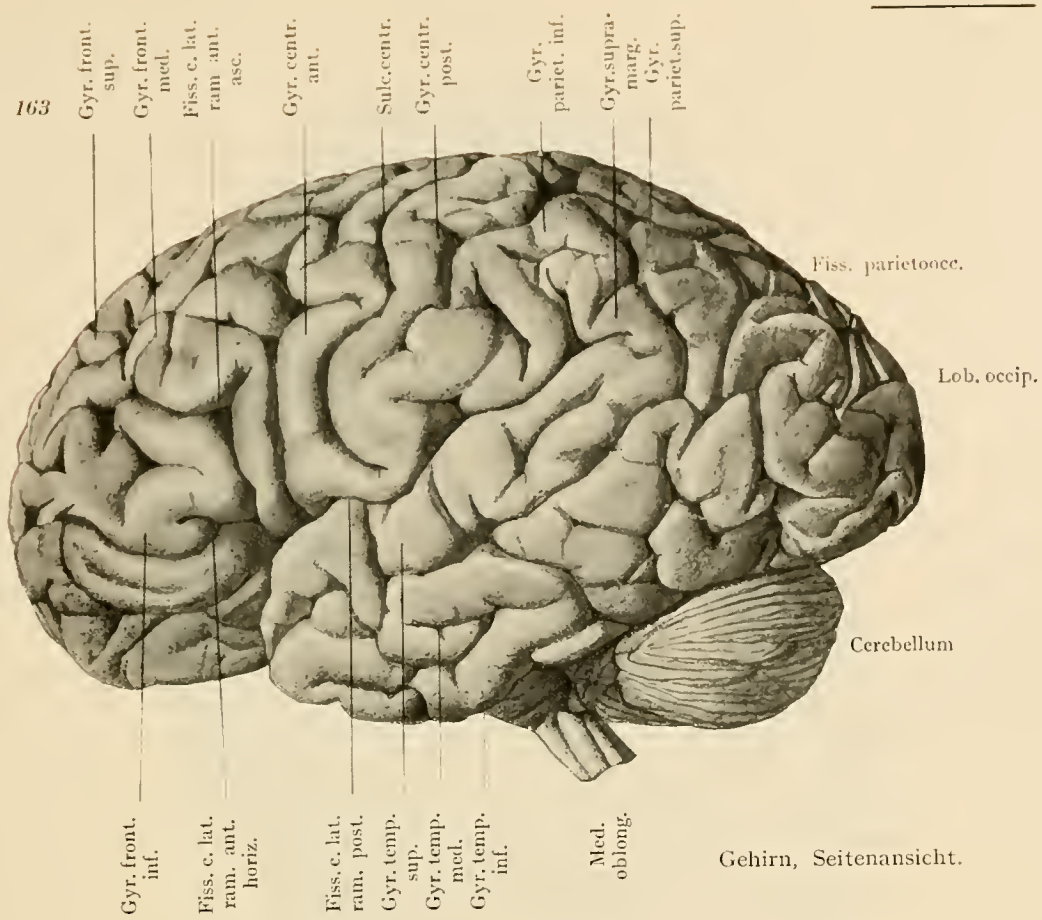

Gehirn, Seitenansicht.

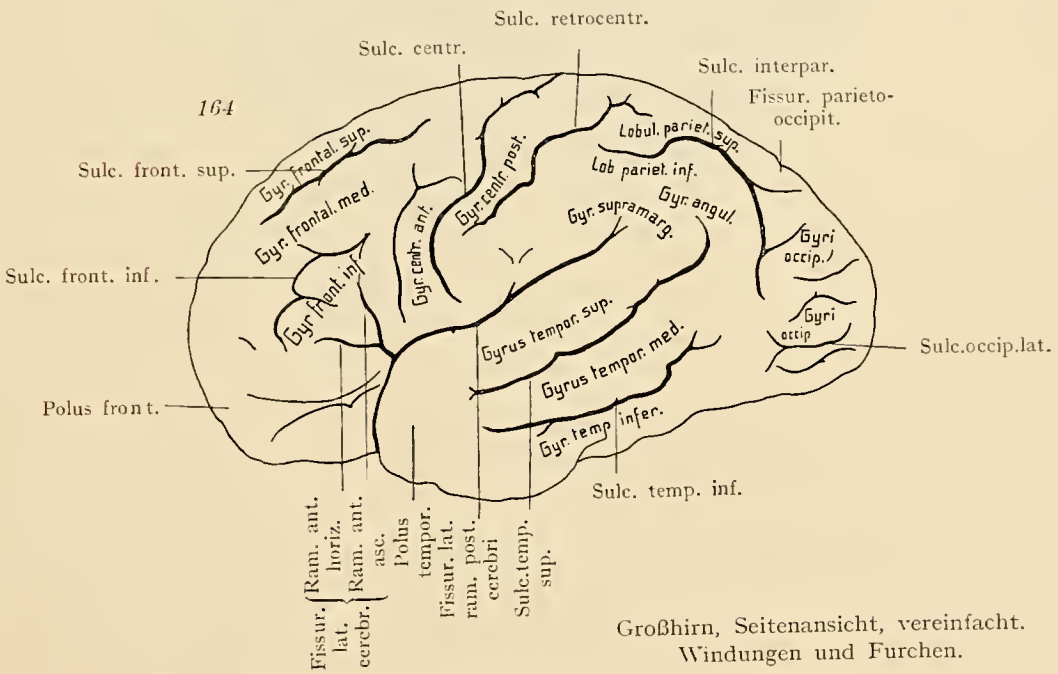

Großhirn, Seitenansicht, vereinfacht. Windungen und Furchen.

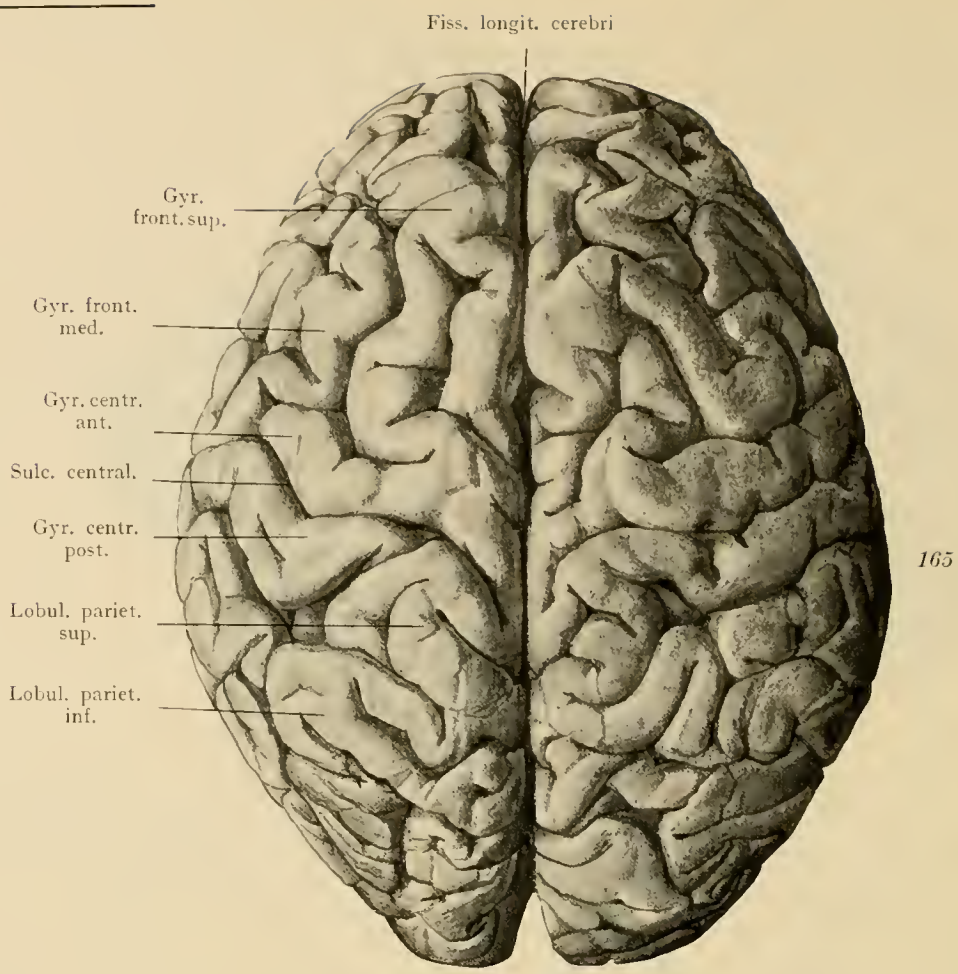

165

Gehirn von oben.

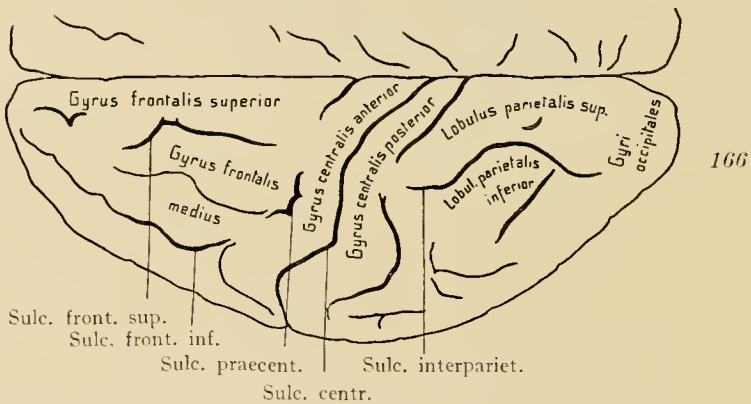

166

Großhirn von oben, vereinfacht. Windungen und Furchen.

Encephalon.

167

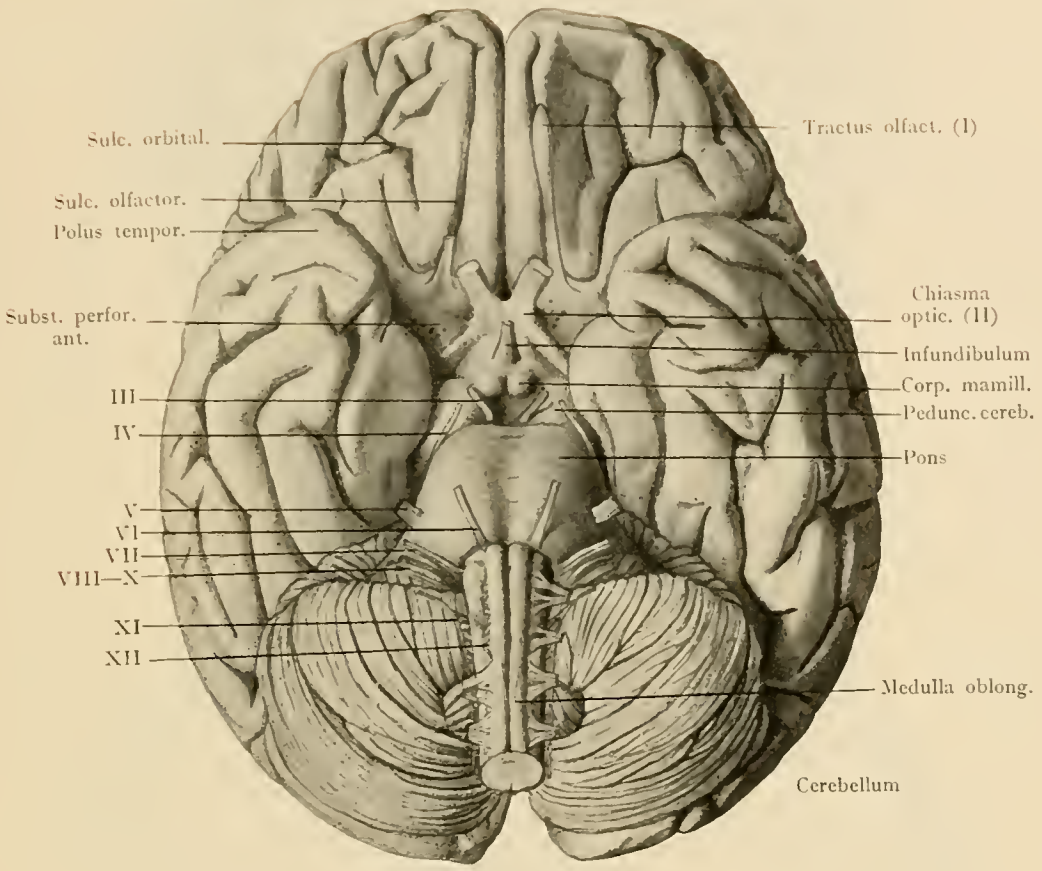

Gehirnbasis.

Encephalon.

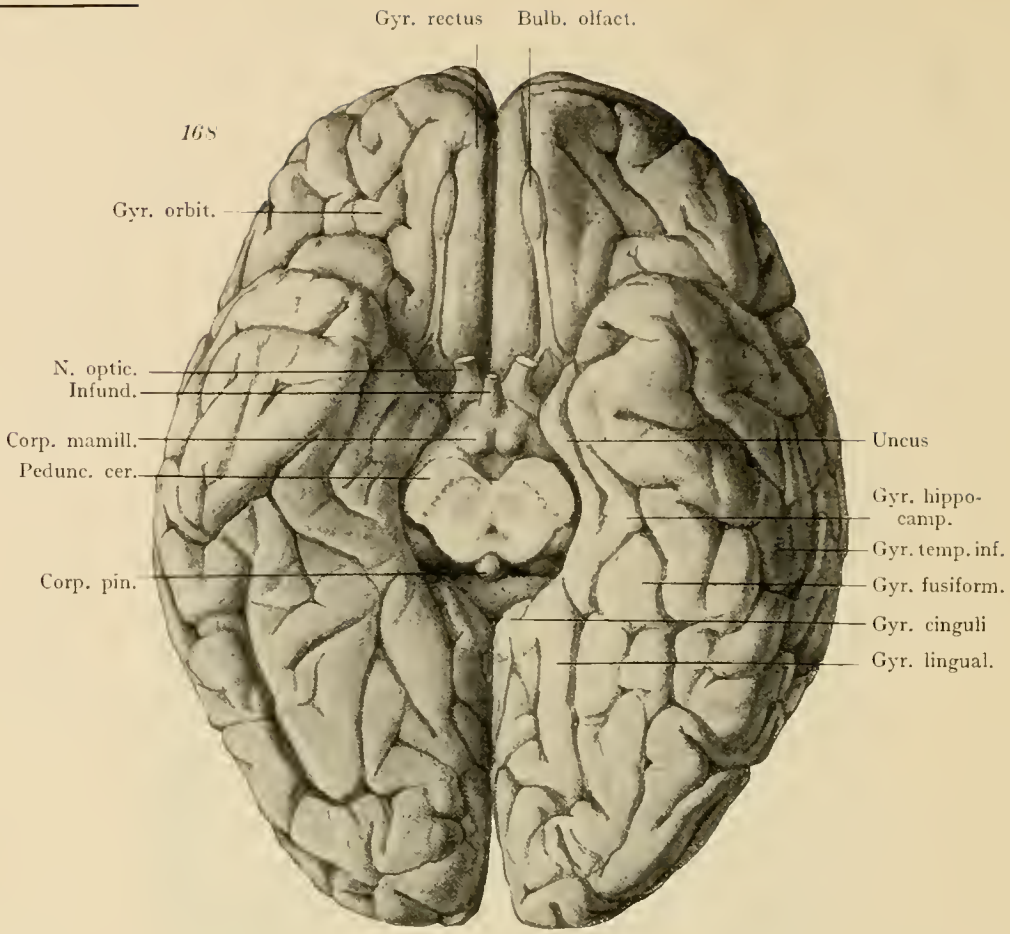

Großhirn von unten. Das Rautenhirn ist durch einen Schnitt in der Vierhügelgegend entfernt.

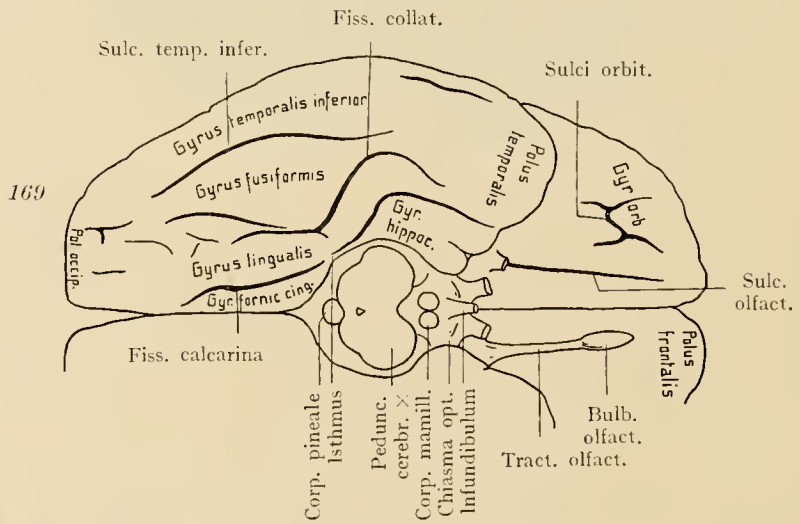

Großhirn von unten. Vereinfacht. Windungen und Furchen.

Encephalon.

170

Gehirn. Medianschnitt. (Bezeichnungen s. Figg. 172 u. 191.)

171

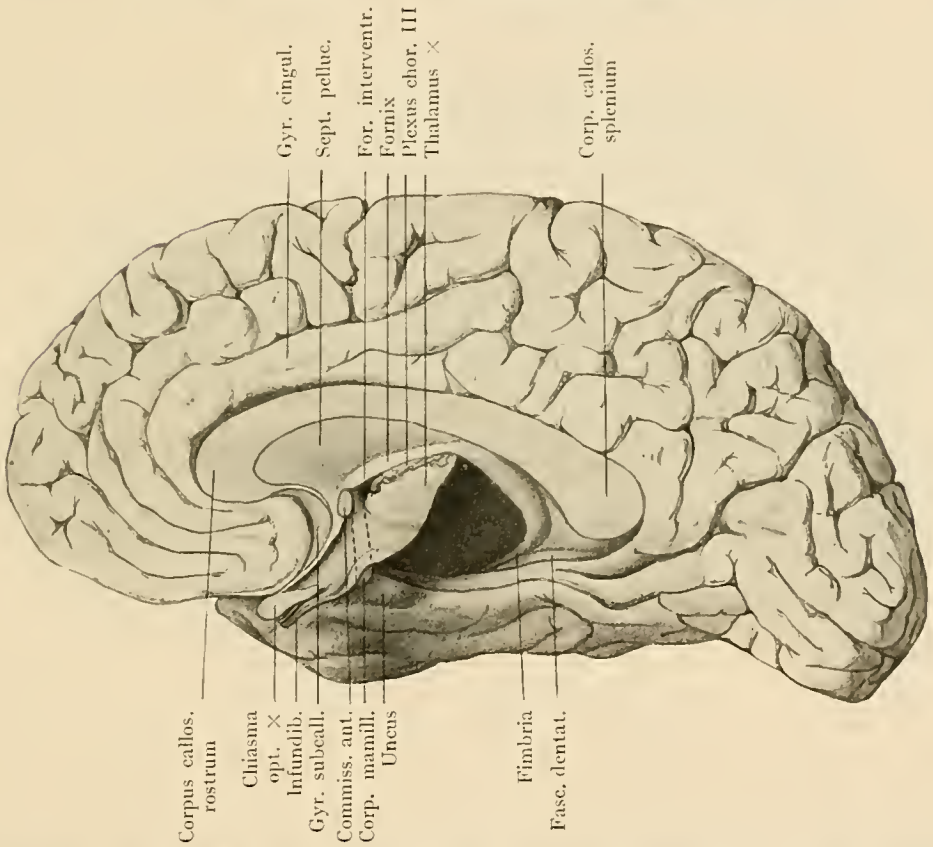

Medianschnitt des Gehirnes. Der hintere Teil des Thalamus ist entfernt, um Fornix und Fimbria in ganzer Länge sichtbar zu machen. Der durch die Gehirnsubstanz vom Corpus mamillare aufsteigende Teil der Columna fornicis ist mit unterbrochenen Linien angegeben. Fascia dentata.

172. 173.

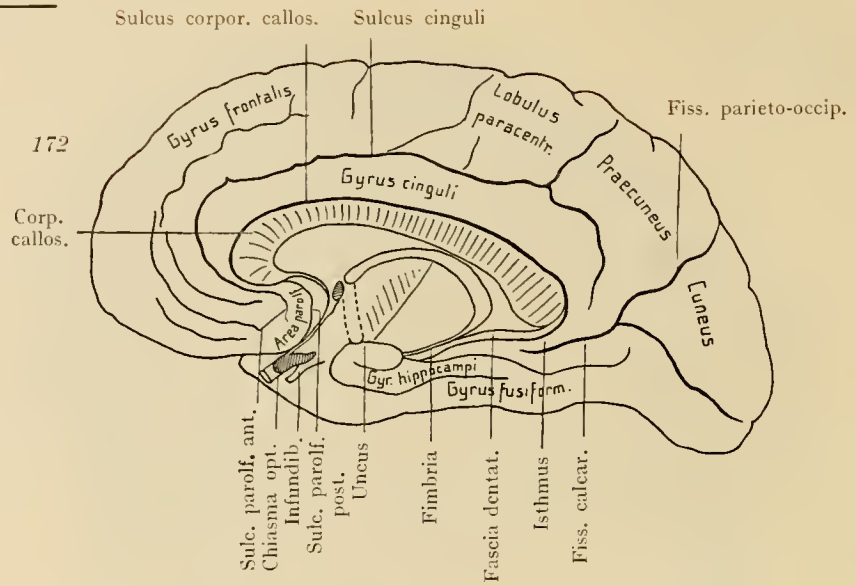

Großhirn, mediale Seite, vereinfacht. Windungen und Furchen.

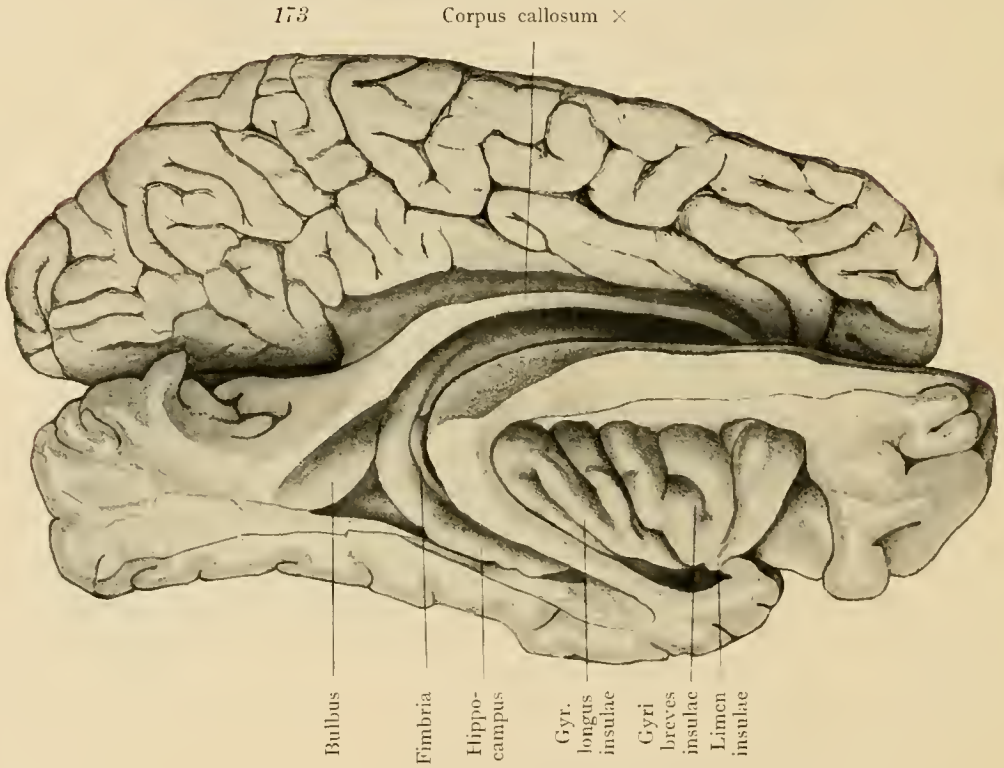

Von der rechten Hemisphäre des Gehirnes ist der obere Teil entfernt, der Balken ist in der Mittellinie durchschnitten. Durch Fortnahme der deckenden Teile der Hemisphäre ist das Hinterhorn und Unterhorn des Seitenventrikels frei gelegt, ebenso die Insel. Der Plexus chorioideus ventriculi lateralis ist weggenommen.

174

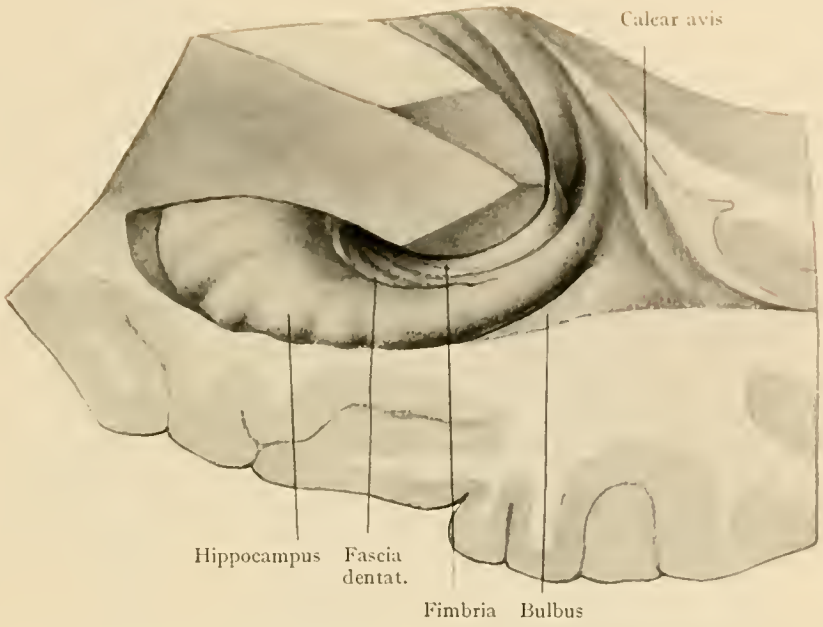

Inhalt des Hinterhornes und Unterhornes des Seitenventrikels. Bulbus, Calcar avis. Hippocampus, Fascia dentata, Fimbria.

175

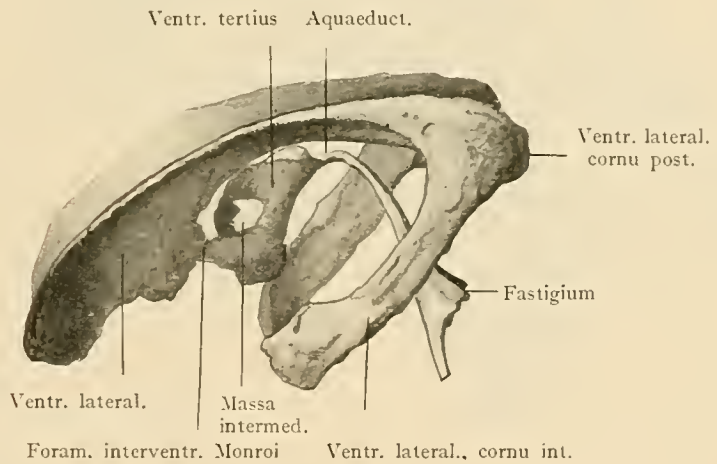

Ausguß des Ventrikelsystems des Gehirns. (Heiderich ppt.)

Ventriculi cerebri.

176

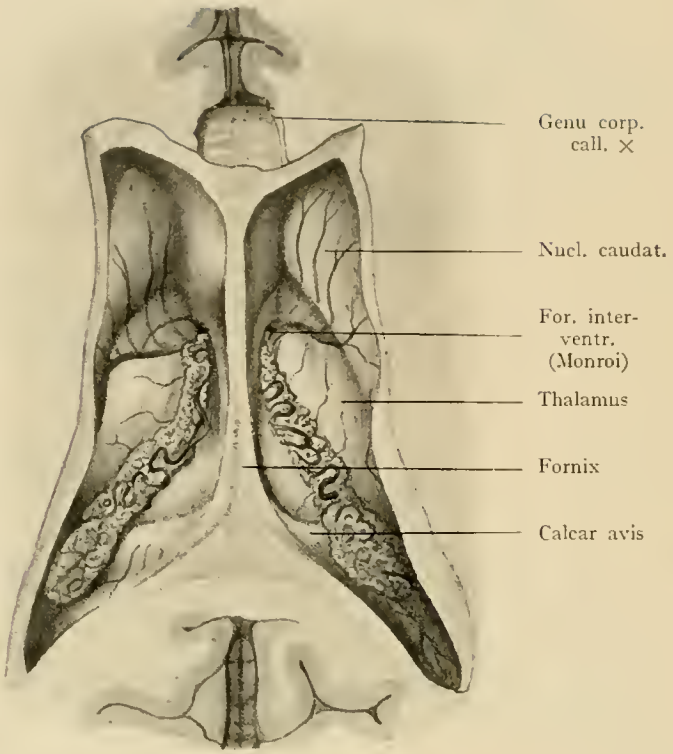

Ventrikelsystem des Großhirnes durch einen Horizontalschnitt eröffnet. Der Balken ist zum größten Teil weggenommen, der Fornix liegt frei. In den Seitenventrikeln sind die Plexus chorioidei laterales zu sehen, über den Streifenkörper ziehen gefüllte Venen.

Ventriculi cerebri.

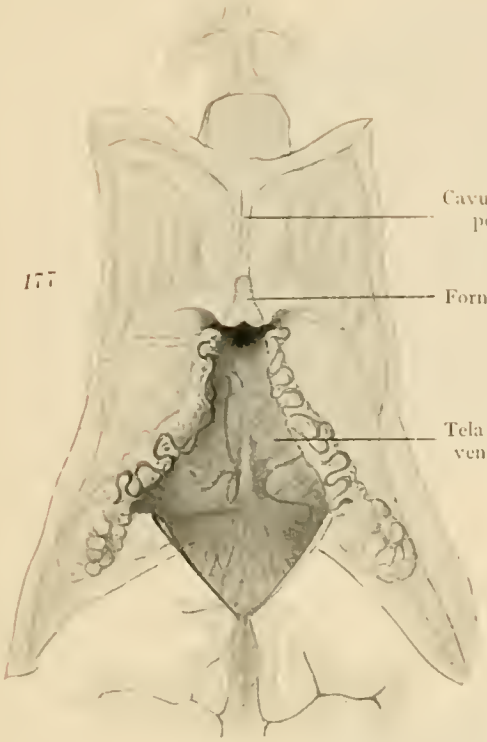

Präparat der Fig. 176. Der Fornix ist weggenommen, die Tela chorioidea ventriculi tertii ist freigelegt.

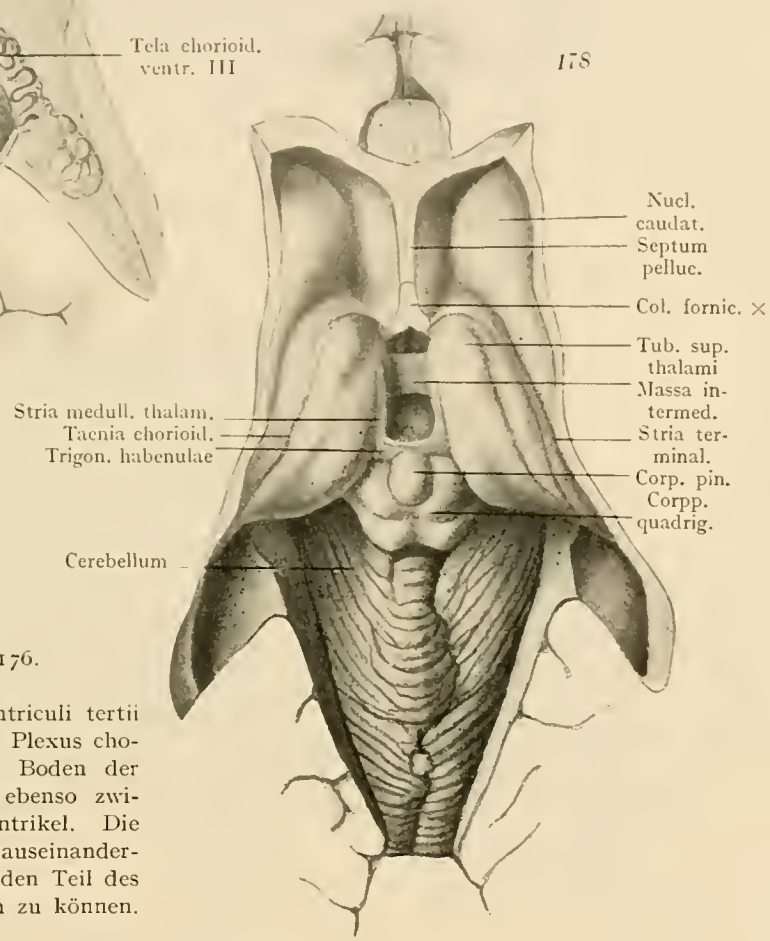

Präparat der Fig. 176.

Auch die Tela chorioidea ventriculi tertii ist weggenommen, ebenso die Plexus chorioidei. Man übersieht den Boden der beiden Seitenventrikel und ebenso zwischen ihnen den dritten Ventrikel. Die beiden Großhirnhälften sind auseinandergezogen, um in den absteigenden Teil des dritten Ventrikels hineinsehen zu können.

Ventriculi cerebri.

179

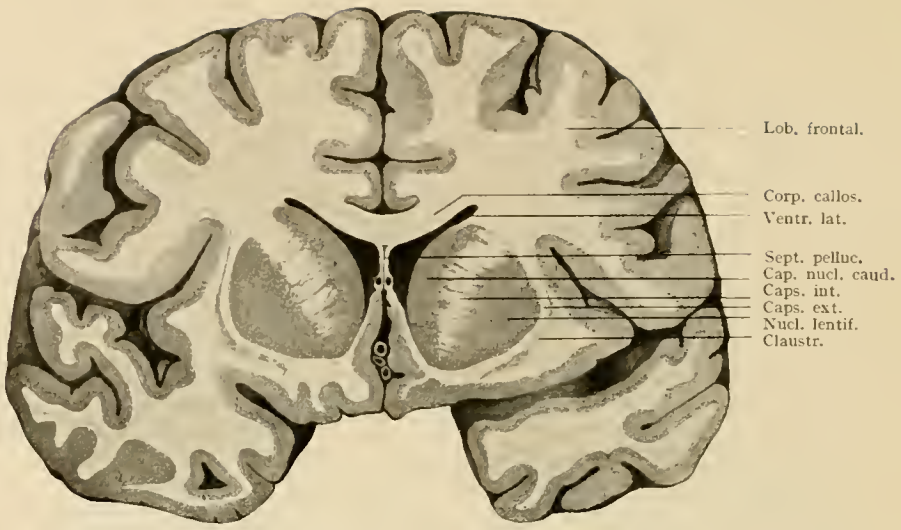

Frontalschnitt des Gehirnes durch das Caput nuclei caudati.

180

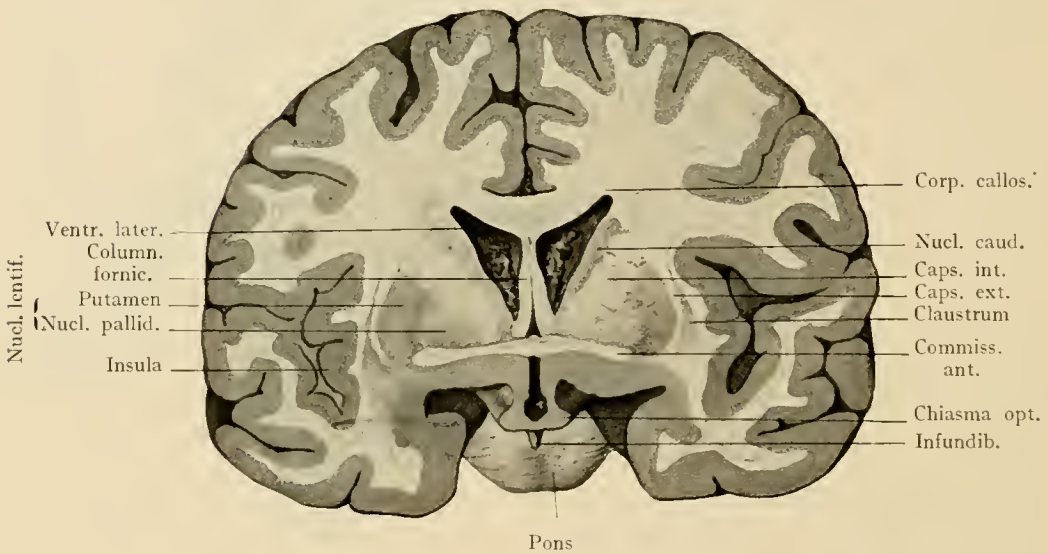

Frontalschnitt des Gehirnes durch die vordere Kommissur und das Chiasma opticum.

Sectiones cerebri.

181

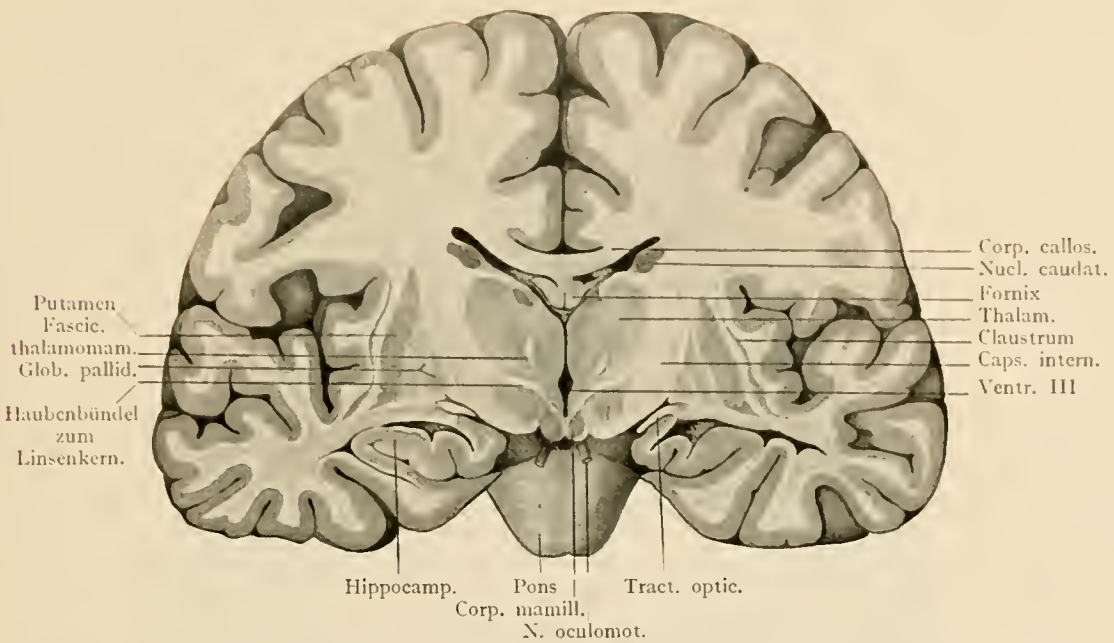

Frontalschnitt des Gehirnes durch Nucleus caudatus, Thalamus, Nucleus lentiformis, Corpora mamillaria.

182

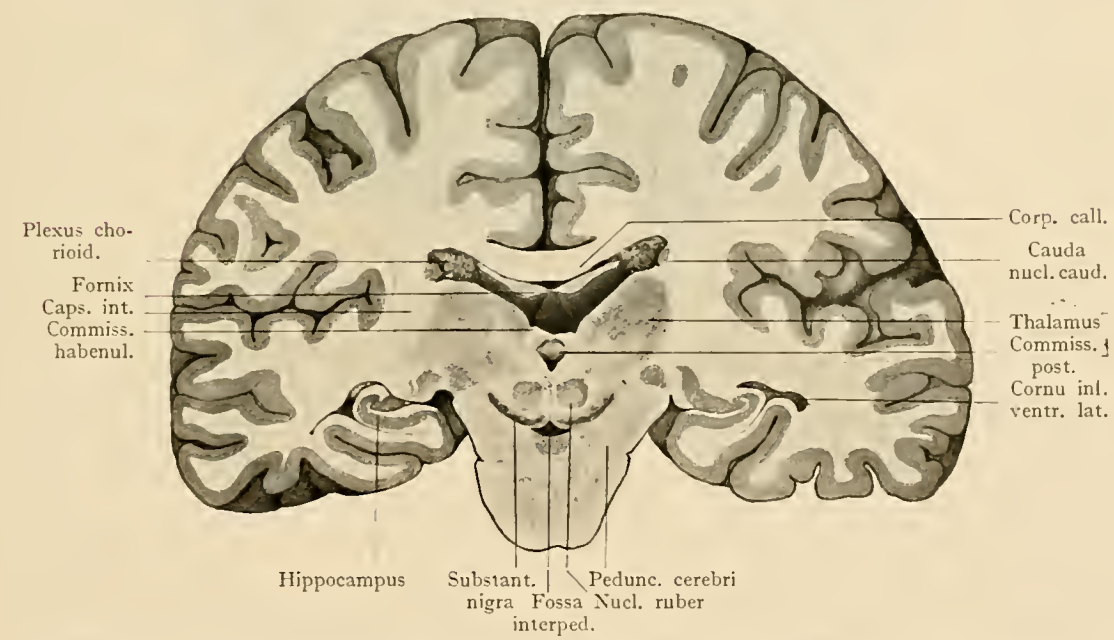

Frontalschnitt des Gehirnes durch Cauda nuclei caudati, Thalamus und Beginn des Hirnschenkels.

Sectiones cerebri.

Schnitt durch das Gehirn, um den Verlauf der Pyramidenbahnen von dem verlängerten Mark bis zur Corona radiata zu zeigen.

Sectiones cerebri.

181

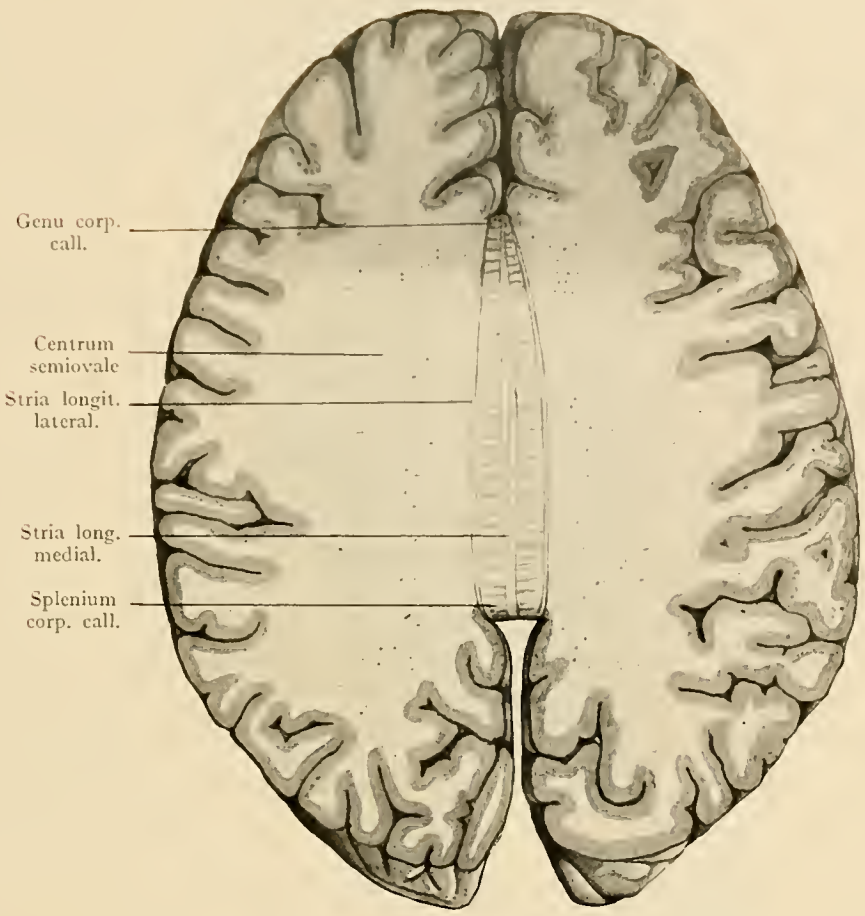

Horizontalschnitt der Großhirnhemisphären dicht über dem Corpus callosum. Centrum semiovale. Im vordersten Teil ist durch einen schräg nach vorne abfallenden Schnitt soviel Gehirnsubstanz abgetragen, um dicht über dem Knie des Balkens, welches sich nach vorne etwas senkt, bleiben zu können.

Sectiones cerebri.

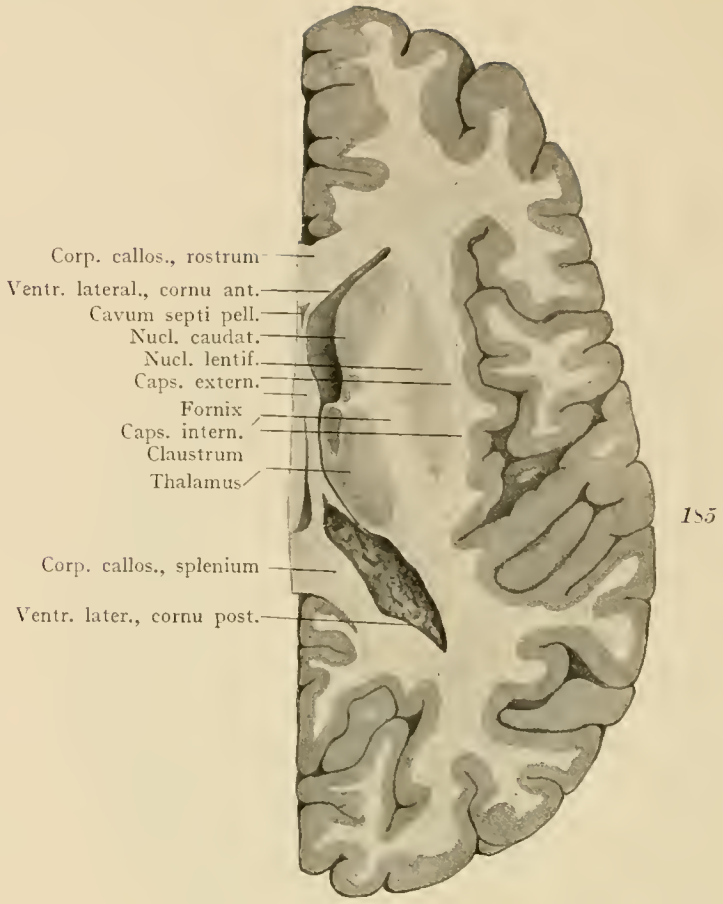

Horizontalschnitt der rechten Gehirnhemisphäre durch Nucleus caudatus, Nucleus lentiformis, Thalamus, Capsula interna.

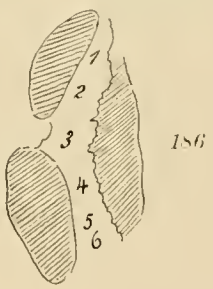

Innere Kapsel der Fig. 185. Bezeichnung der in ihr verlaufenden Bahnen: 1. Lage der Fasern vom vorderen und medialen Teil des Sehhügels in die Rinde des Stirnlappens. 2. Frontale Brückenbahn. 3. Corticobulbäre Bahn und Pyramidenbahn. 4. Haubenstrahlung. 5. Sehbahn. 6. Hörbahn.

Sectiones cerebri.

187

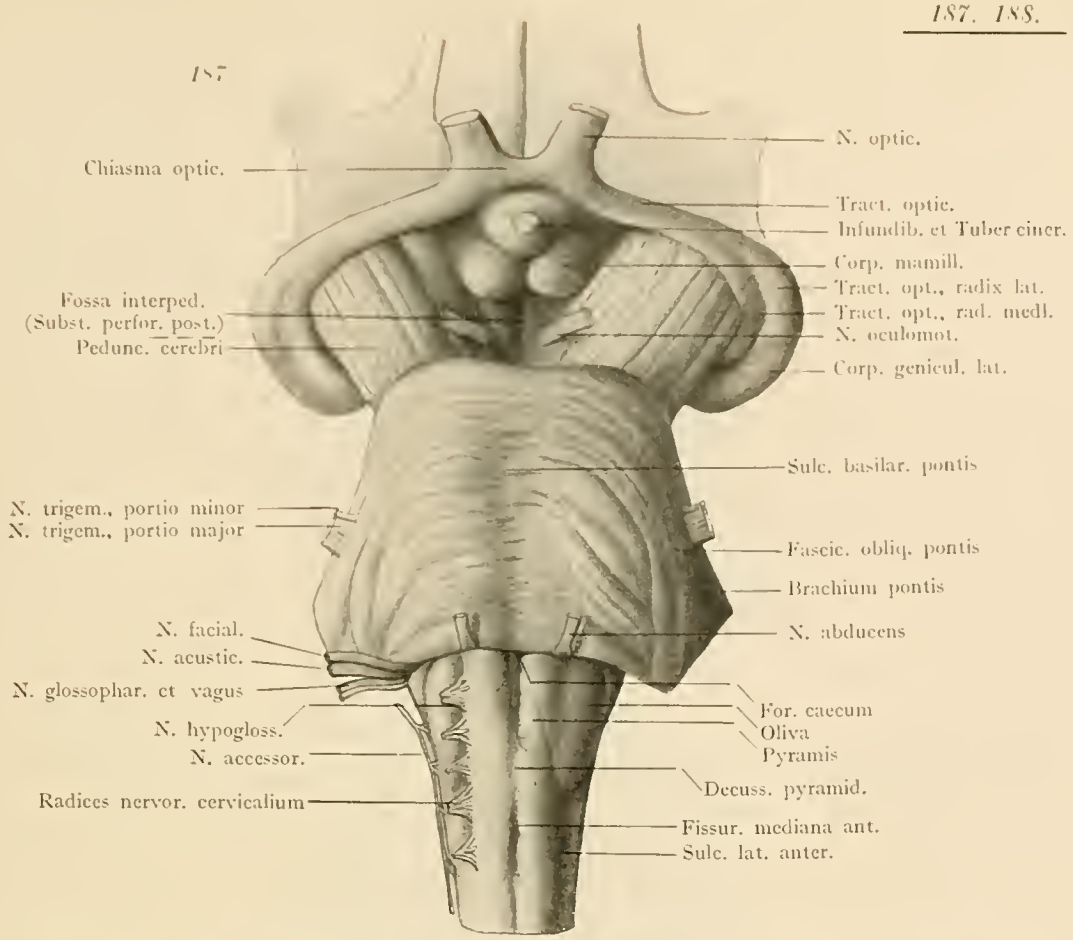

Hirnbasis von der Medulla oblongata bis zum Chiasma opticum. Von den vorderen Wurzeln der Cervicalnerven ist nur eine bezeichnet.

188

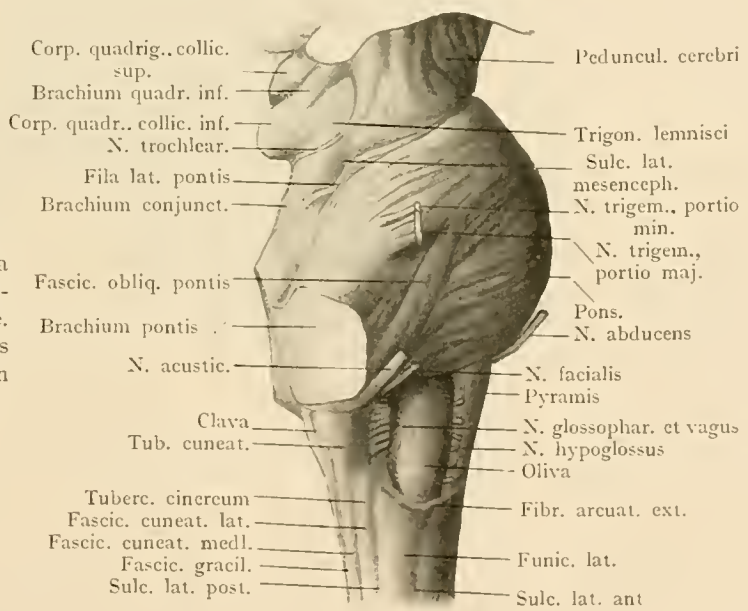

Hirnstamm von der Medulla oblongata bis zu den Pedunculi cerebri, von der Seite. Von den Wurzelbündeln des Nervus hypoglossus ist nur ein einziges bezeichnet.

Truncus cerebri.

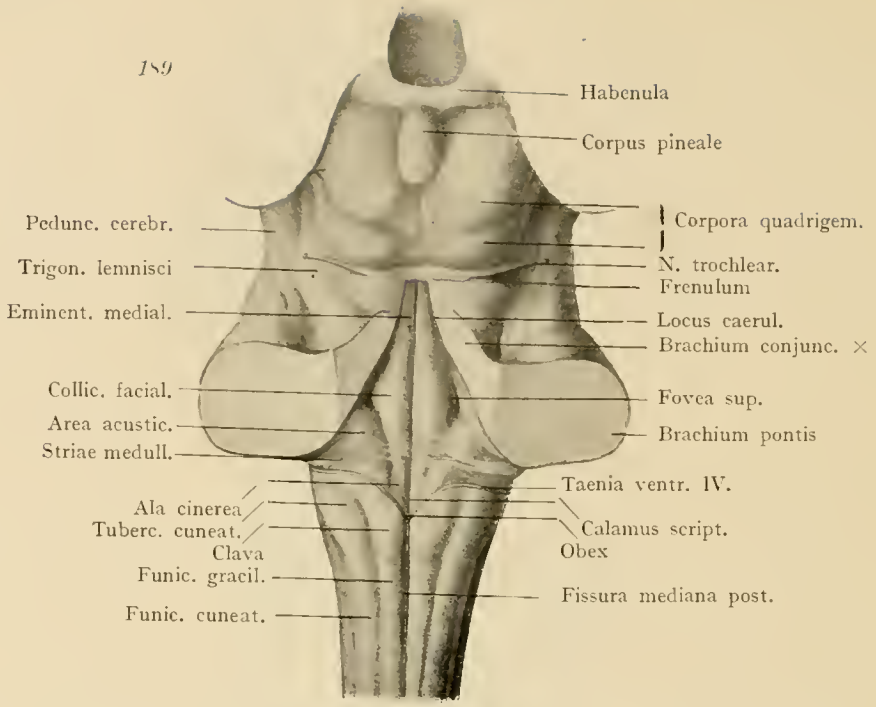

Hirnstamm von hinten. Boden des vierten Ventrikels. Die Arme der Vierhügel und der Brücke sind abgeschnitten, auch das vordere Marksegel ist entfernt.

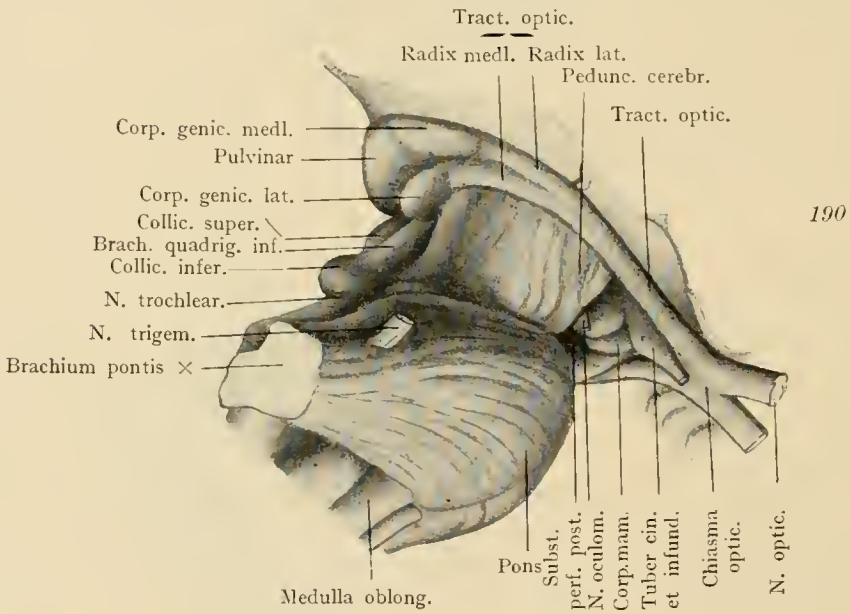

Hirnstamm von der Brücke bis zum Tractus opticus und seinen Wurzeln von der Seite.

Truncus cerebri.

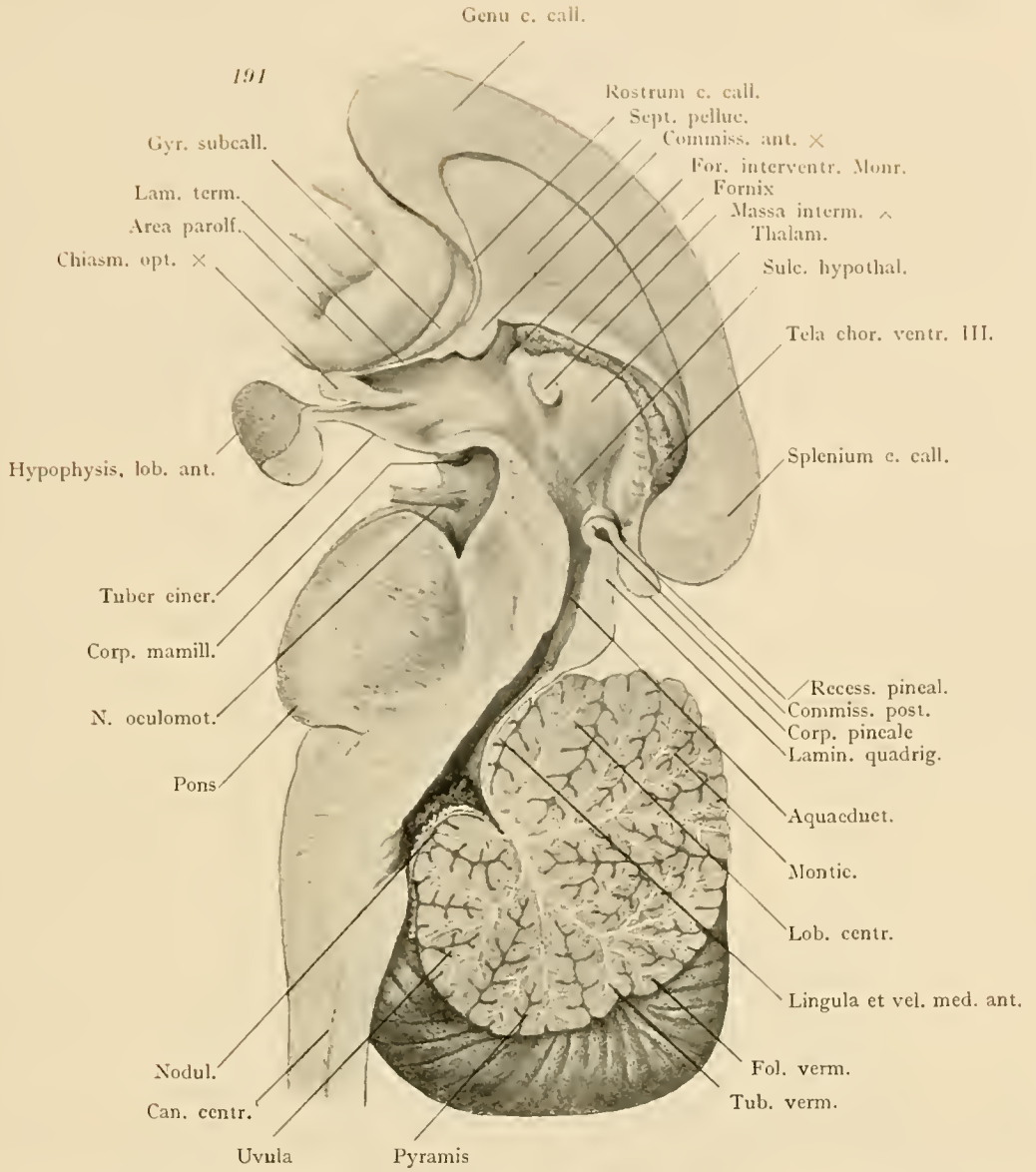

Medianschnitt des Hirnstammes. Um das Bild nicht allzu sehr mit Verweisungstrichen zu belasten, sind Recessus opticus und Recessus infundibuli vor und hinter dem Chiasma opticum nicht bezeichnet, ebenso auch Recessus anterior fossae interpeduncularis unmittelbar hinter dem Corpus mamillare und Recessus interpeduncularis posterior hinter dem Nervus oculomotorius. Das Fastigium des vierten Ventrikels schließt sich an das hintere Ende des Velum medullare anterius an. In dasselbe steigt von hinten her das Ende der Tela chorioidea ventriculi quarti auf.

Truncus cerebri.

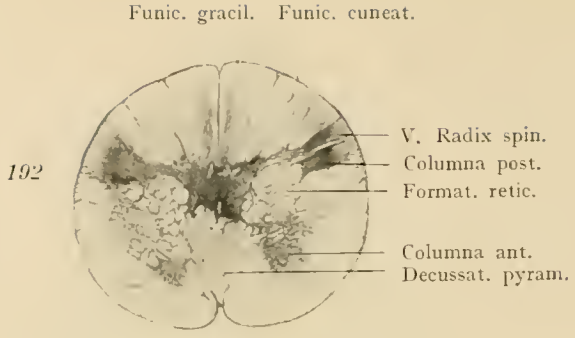

Dicht oberhalb der Grenze des Rückenmarkes. Pyramidenkreuzung.

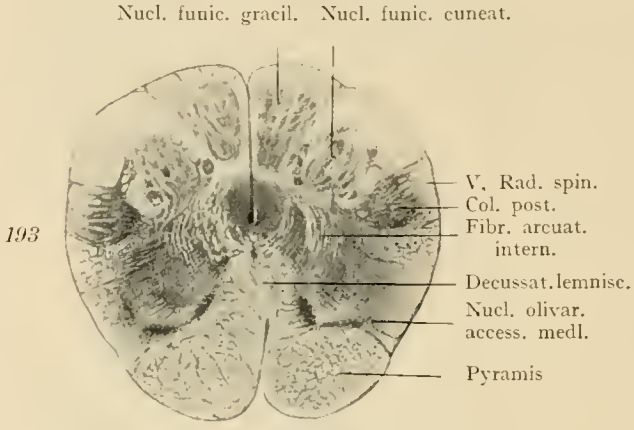

Schnitt durch die Decussatio lemniscorum.

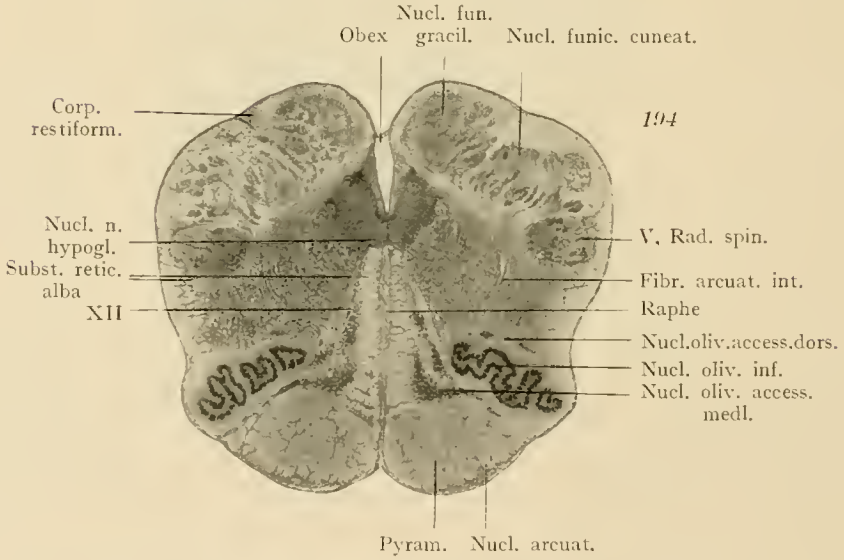

Schnitt durch den Obex. Austritt des Nervus hypoglossus.

Die Querschnitte der Figuren 192 bis 200 sind einem und demselben Hirnstamm entnommen und in gleicher Vergrößerung gezeichnet.

Sectiones transversae trunci cerebri.

Tela chorioid. ventr. IV. Taenia ventr. IV.

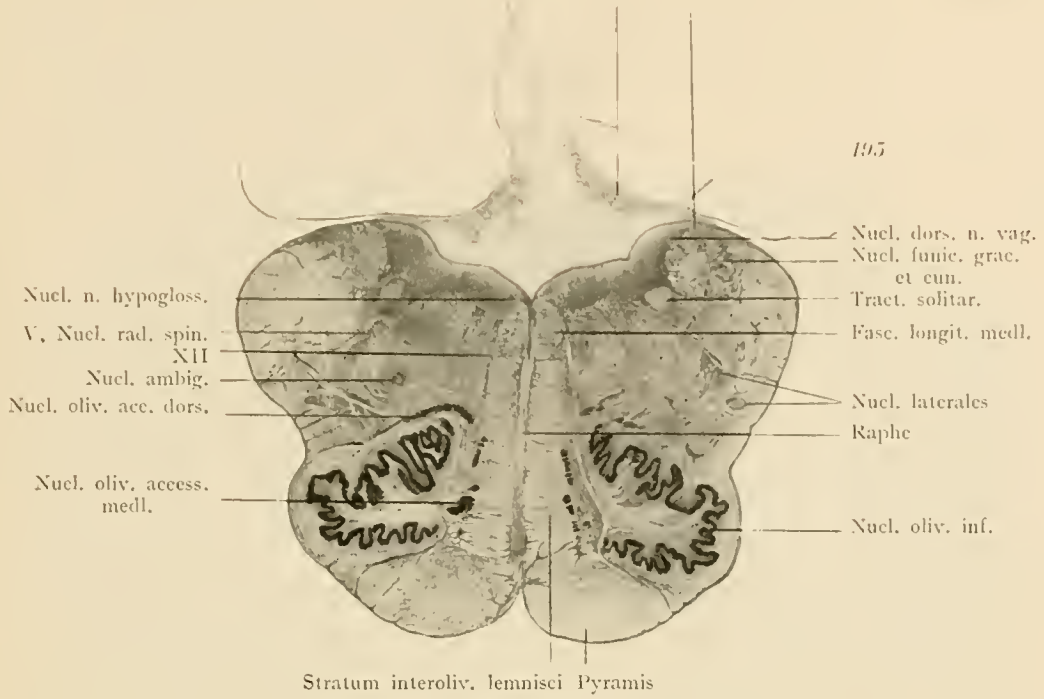

Schnitt durch das Gebiet der Ala cinerea.

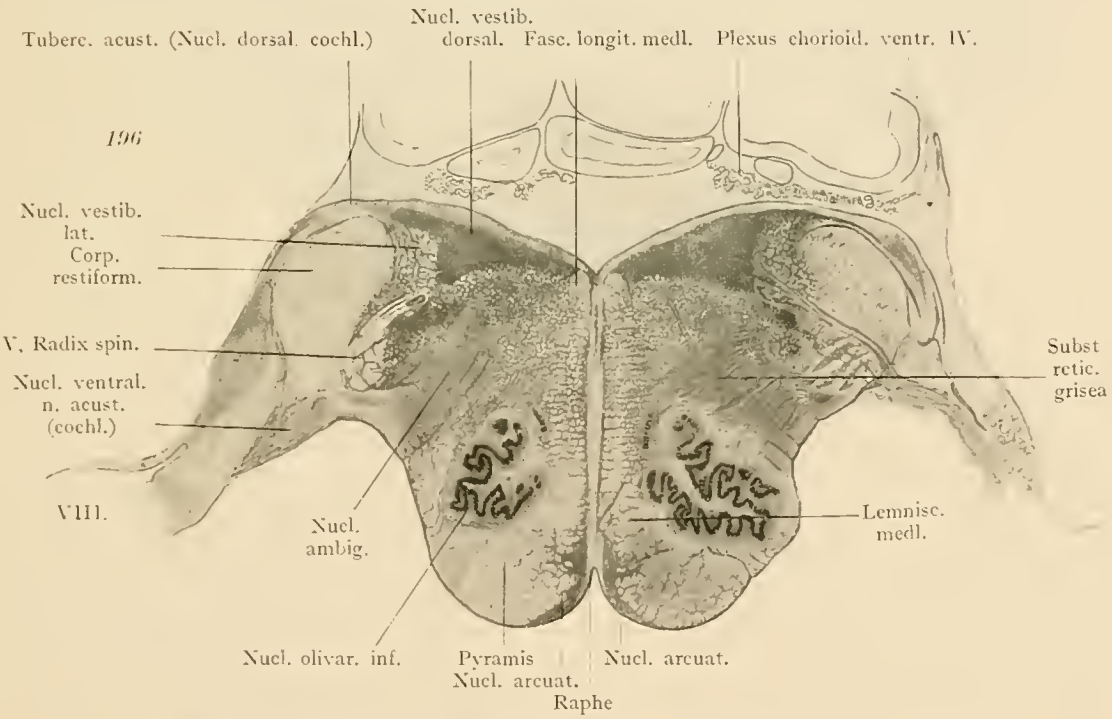

Schnitt dicht unter dem Anfang der Brücke. Kerne des Nervus acusticus.

Sectiones transversae trunci cerebri.

197

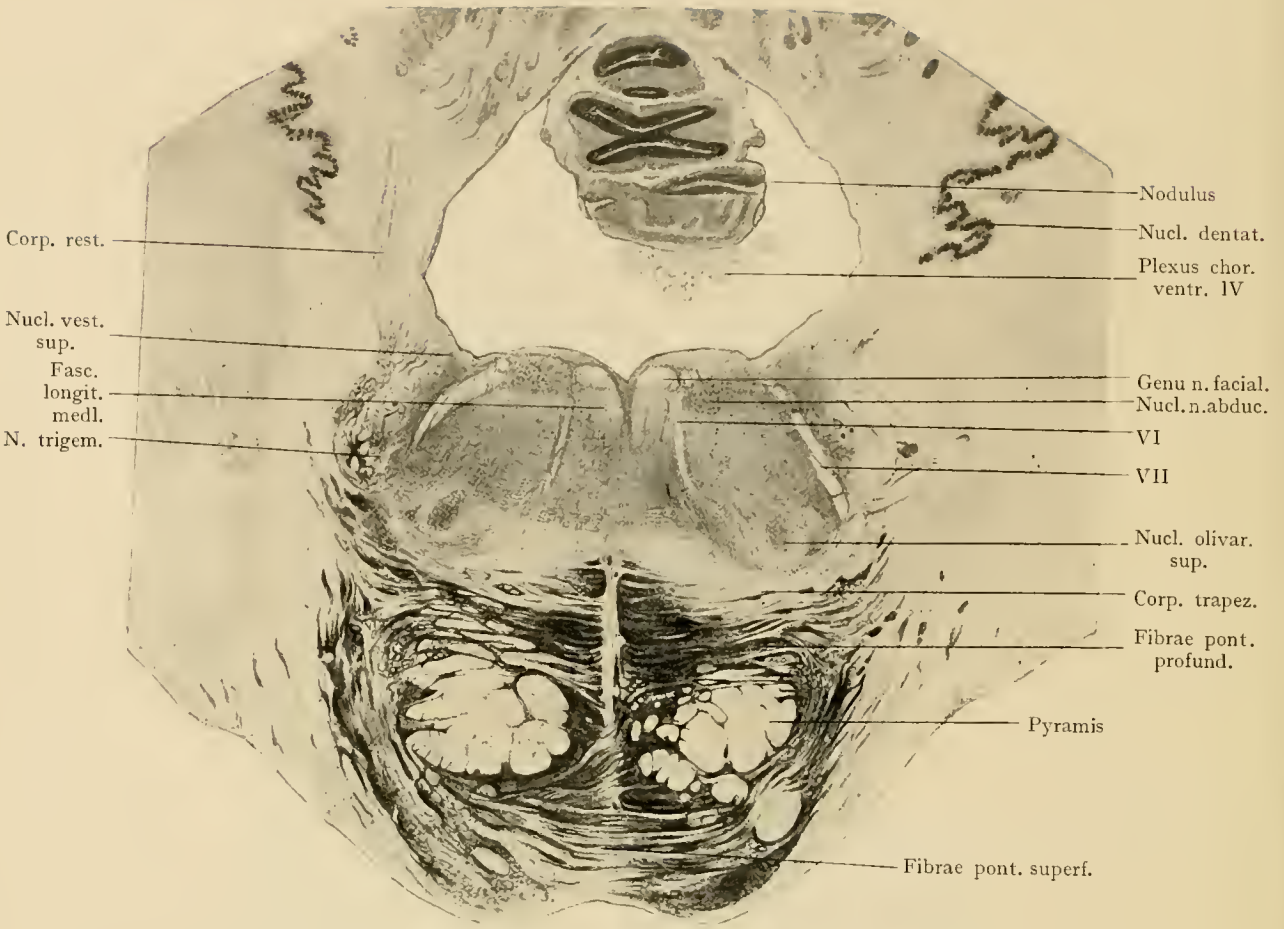

Schnitt durch die Brücke. Austretende Nervi facialis und abducens.

Sectiones transversae trunci cerebri.

198

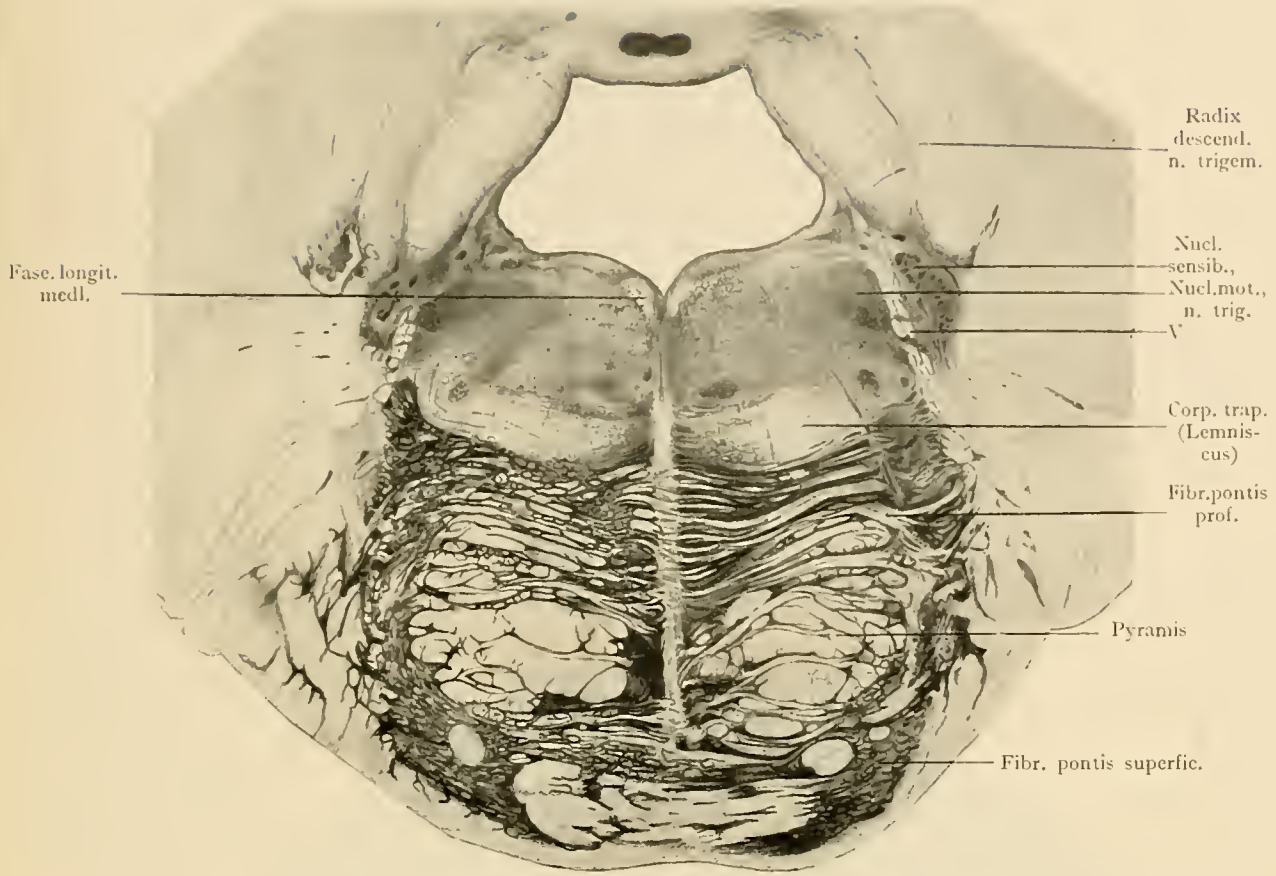

Schnitt durch die Kerne des Nervus trigeminus und die austretende Wurzel dieses Nerven.

Sectiones transversae trunci cerebri.

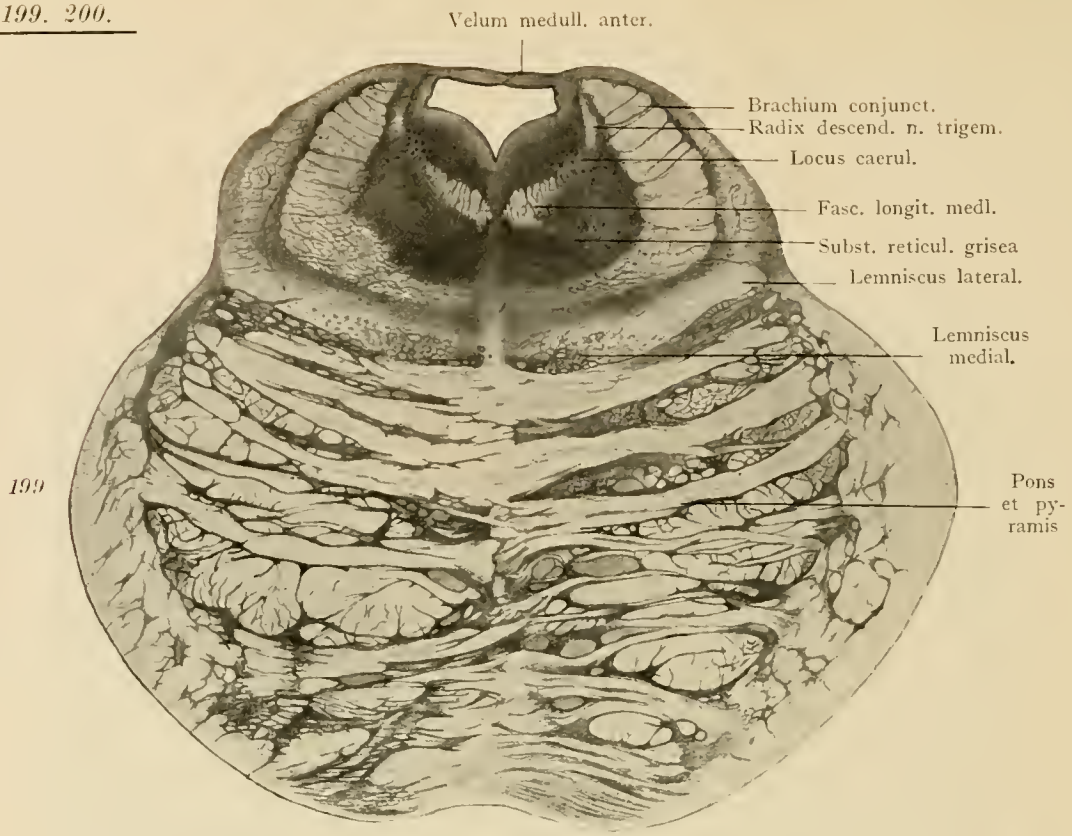

Schnitt durch das Velum medullare anterius und den Locus caeruleus.

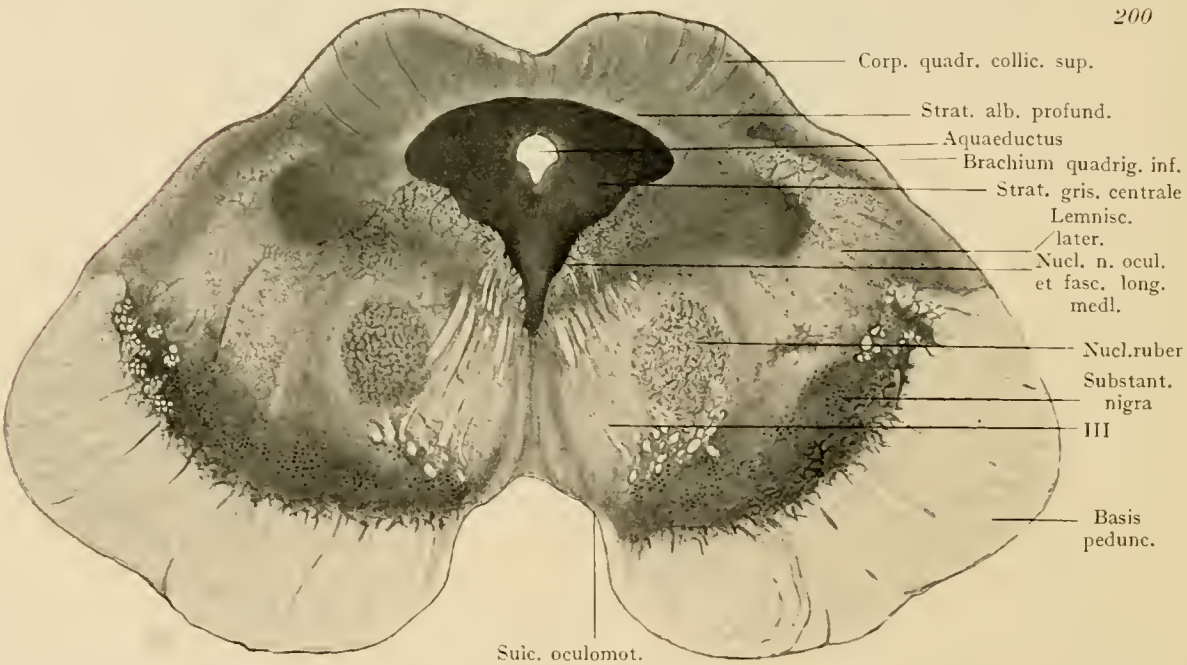

Schnitt durch die vorderen Vierhügel. Kern und Wurzel des Nervus oculomotorius. Nucleus ruber tegmenti.

Sectiones transversae trunci cerebri.

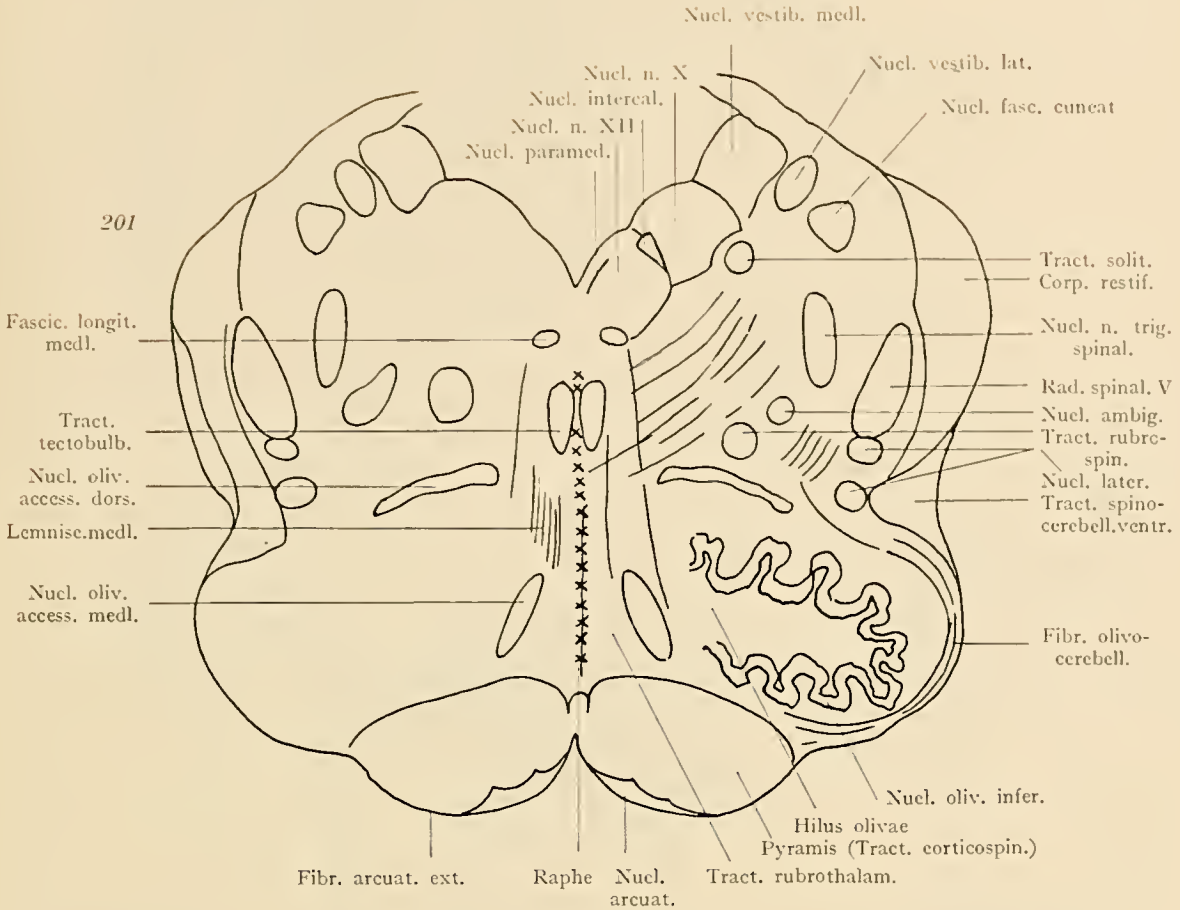

Schematische Zeichnung der Kerne und der hauptsächlichsten Bahnen des verlängerten Markes. Gegend der Olive.

Medulla oblongata.

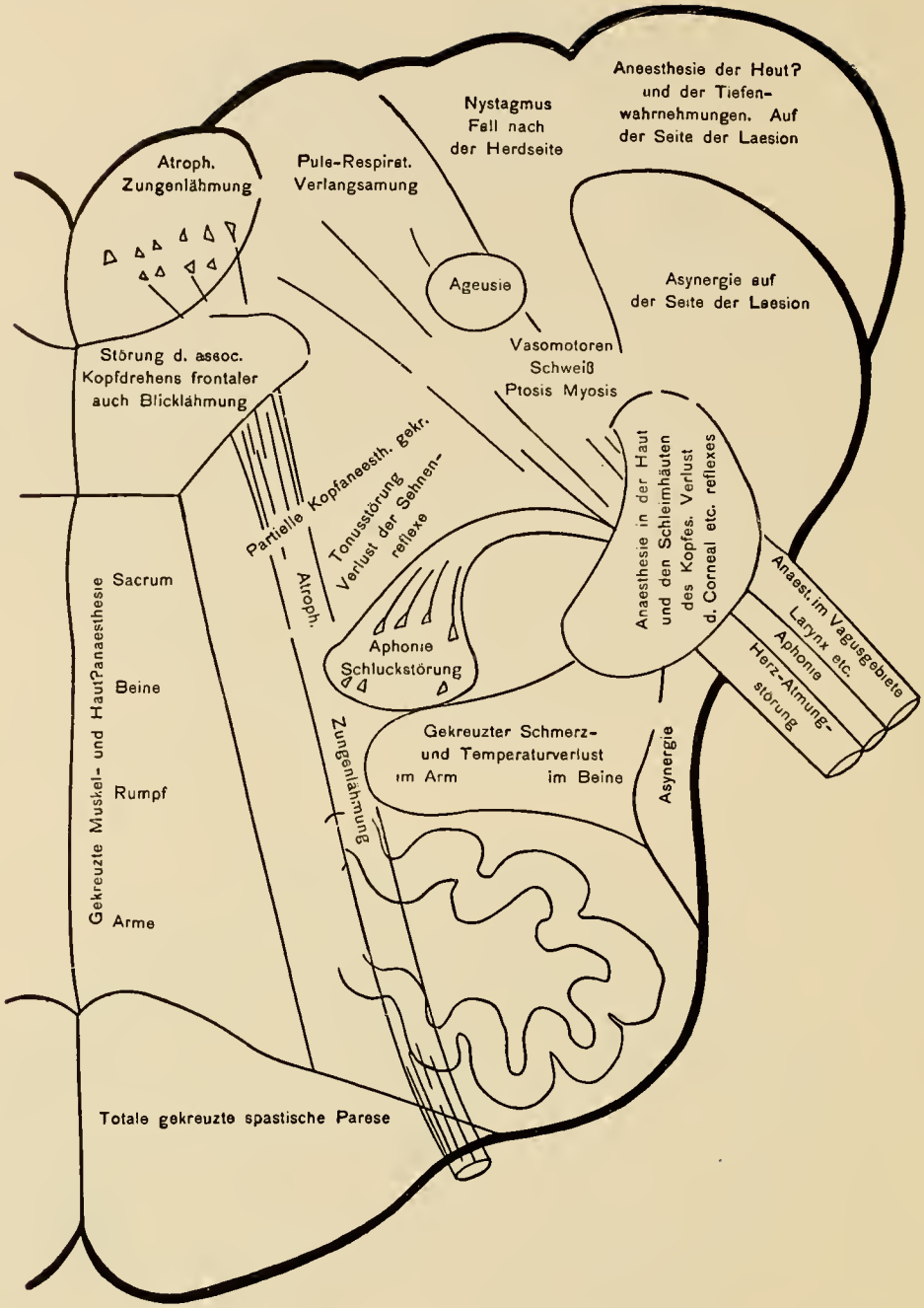

Diagnostische Hilfsfigur bei Erkrankungen der Medulla oblongata. (Edinger 1912.)

Medulla oblongata.

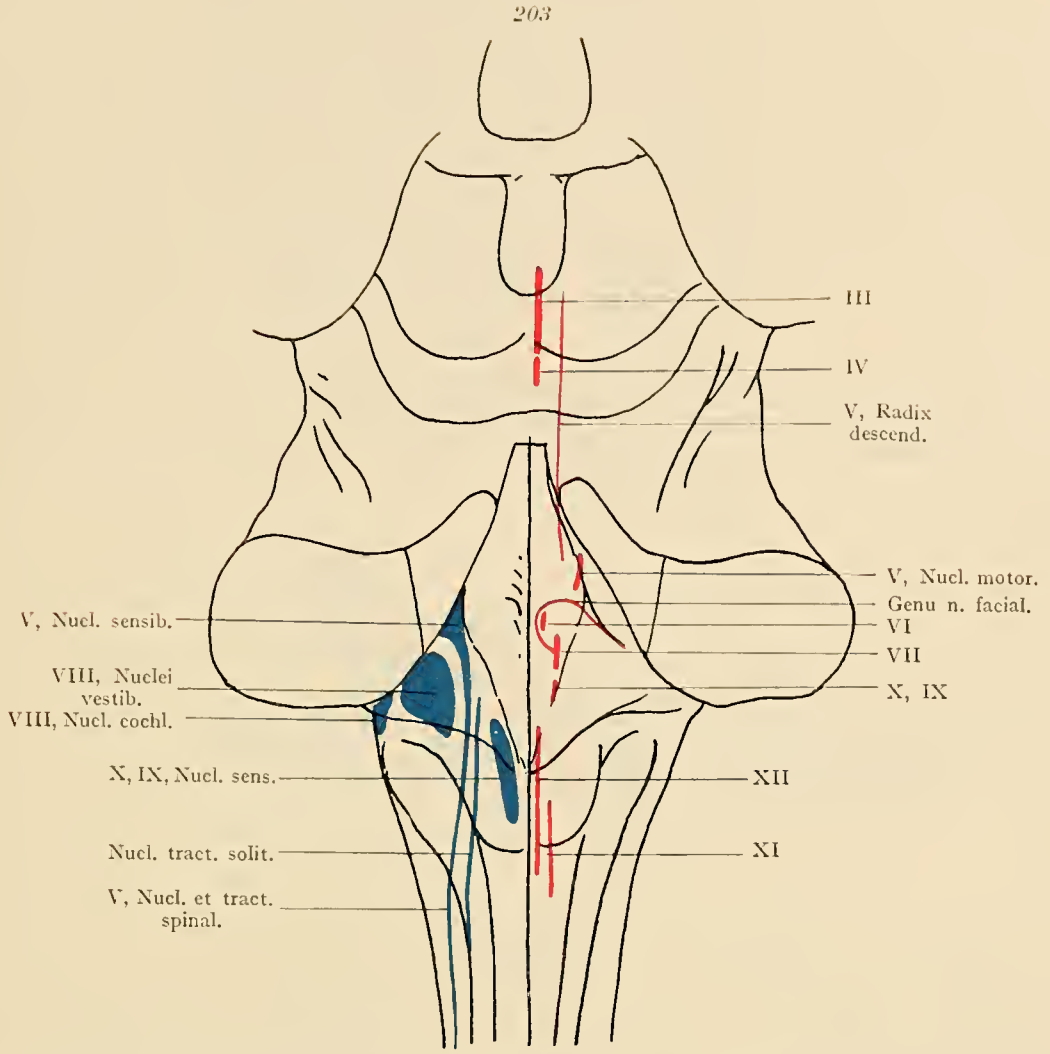

Schematische Darstellung der Lage der Ursprungskerne der Hirnnerven im Rhombencephalon und Mittelhirngebiet. Von hinten. Motorische Kerne rot, sensible Kerne blau.

Rhombencephalon.

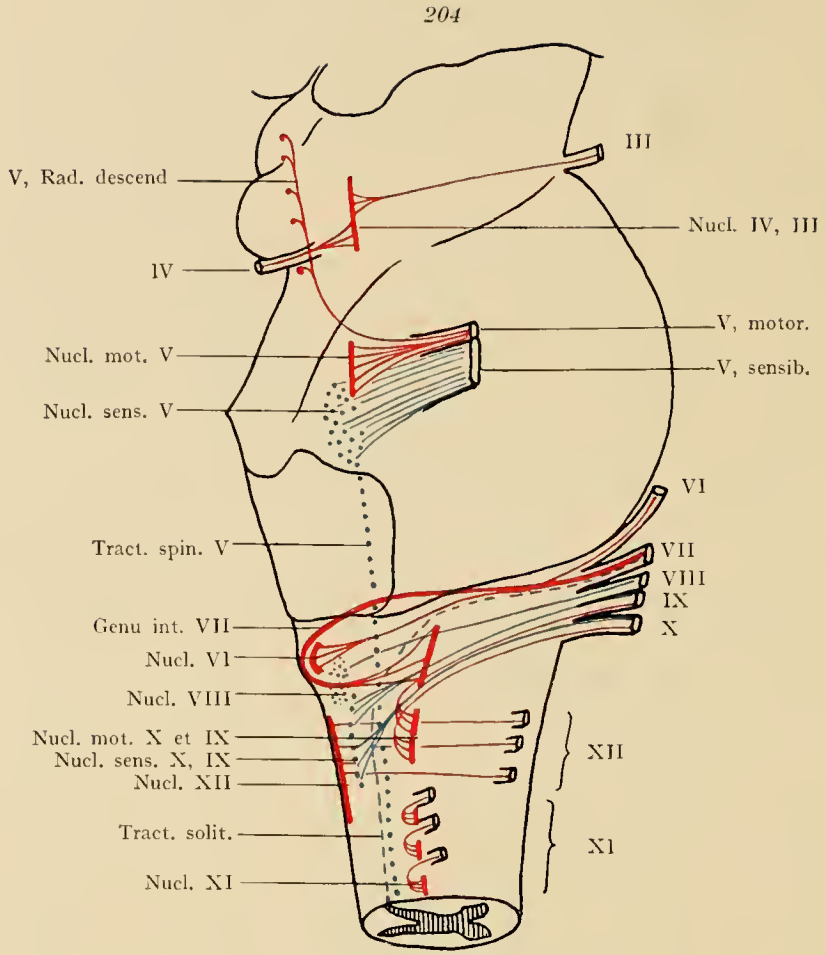

Schematische Darstellung der Ursprünge des zwölften bis dritten Hirnnerven im Rhombencephalon und Mittelhirngebiet. Seitenansicht. Motorische Nerven rot, sensible blau. Von den Wurzeln des Nervus hypoglossus ist nur die unterste ununterbrochen bis zum Kern durchgeführt, die höher oben gelegenen sind wegen der dazwischen liegenden Kerne unterbrochen gezeichnet.

Rhombencephalon.

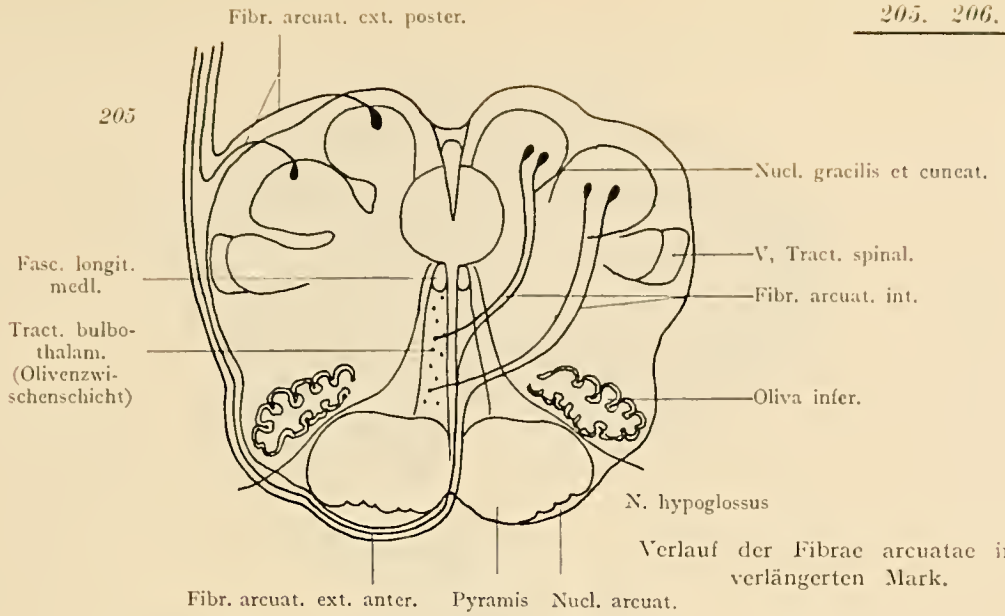

Verlauf der Fibrae arcuatae im verlängerten Mark.

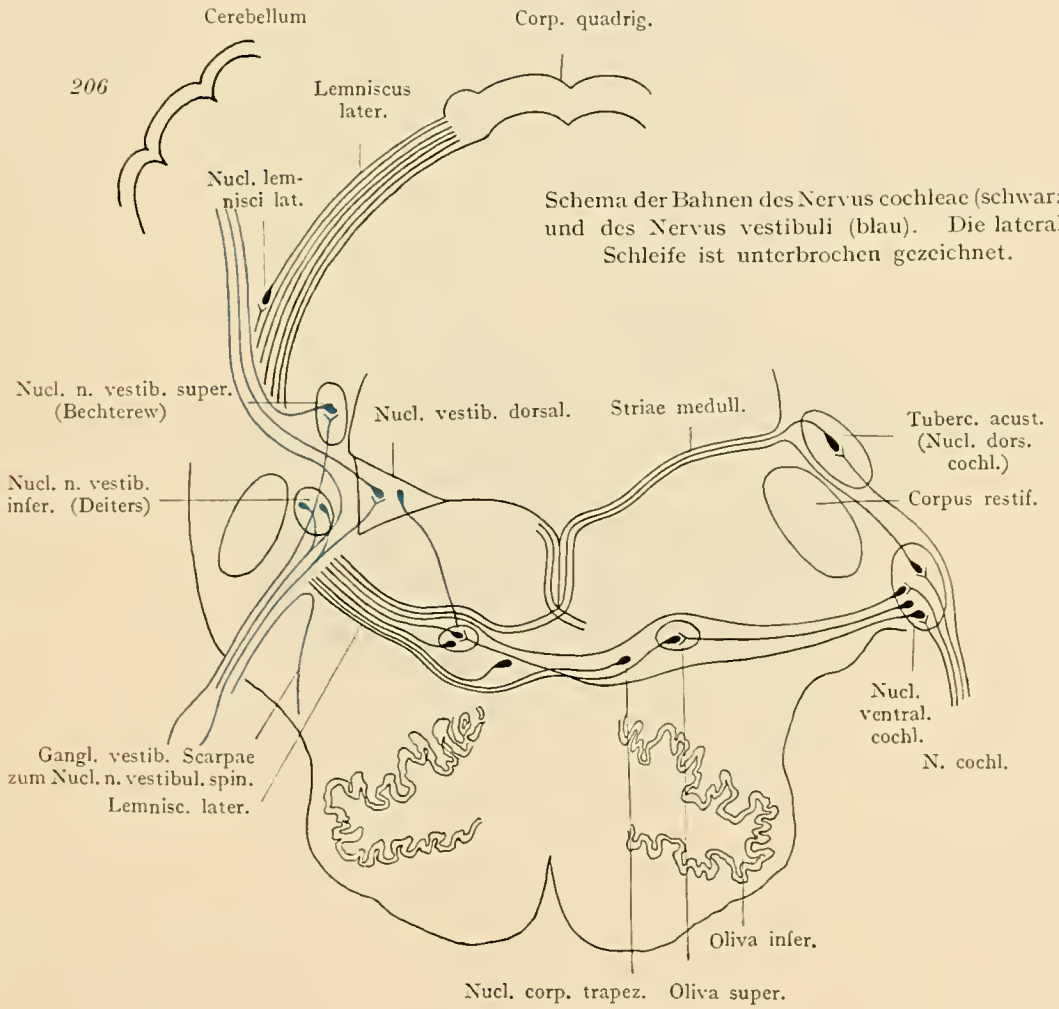

Schema der Bahnen des Nervus cochleae (schwarz) und des Nervus vestibuli (blau). Die laterale Schleife ist unterbrochen gezeichnet.

Medulla oblongata.

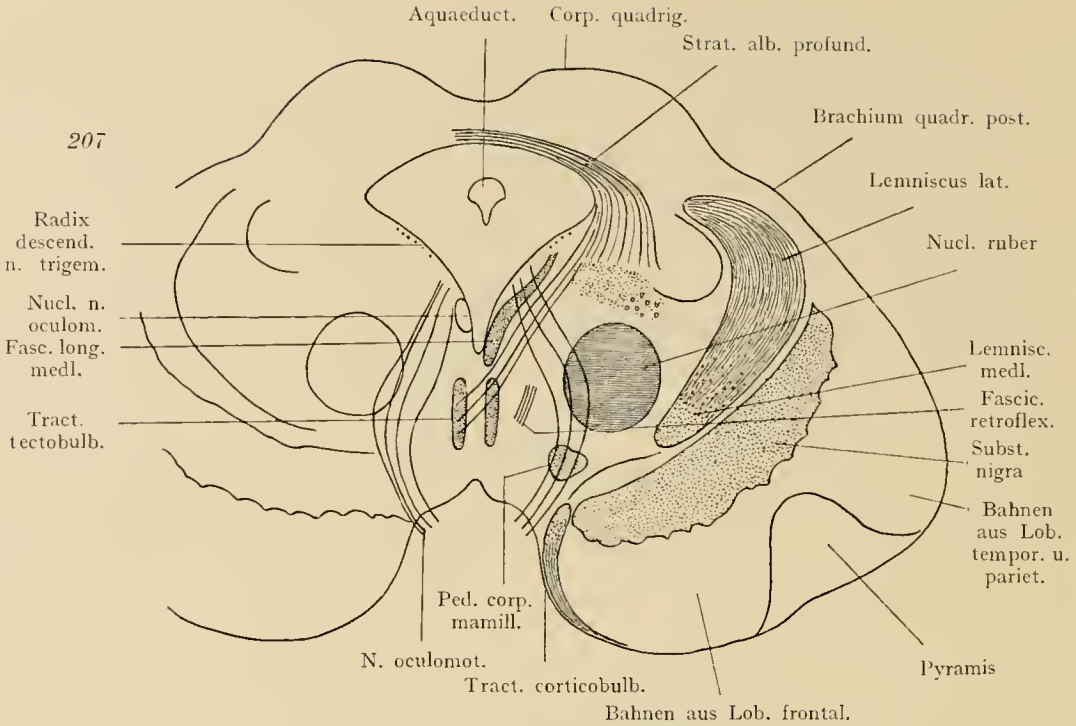

Schematischer Querschnitt der Vierhügelgegend. (Mit Benutzung einer Figur von Edinger.)

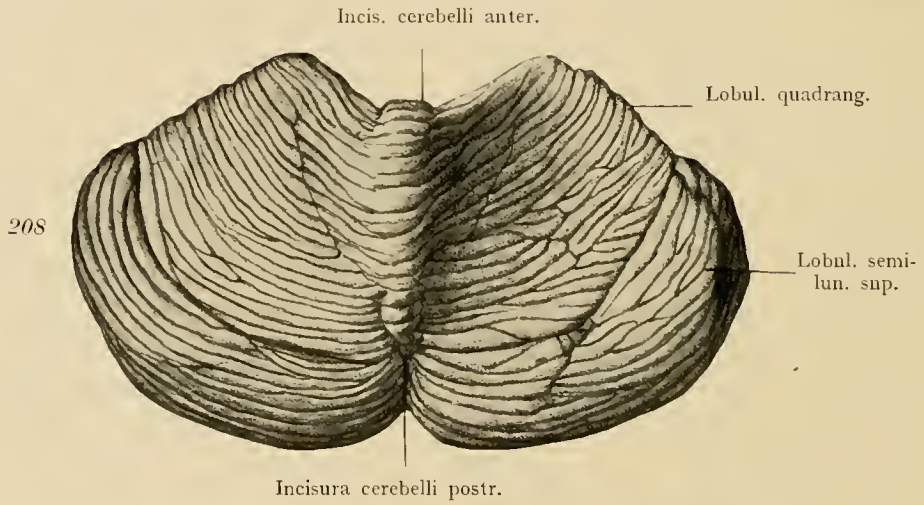

Kleinhirn von oben.

Mesencephalon. Cerebellum.

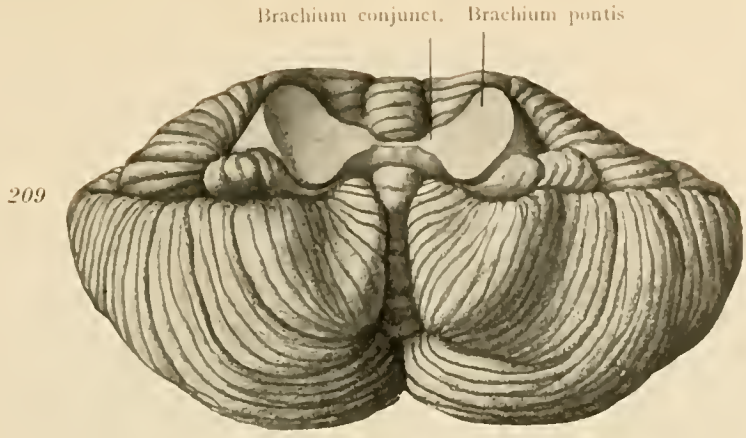

Kleinhirn von unten und vorne.

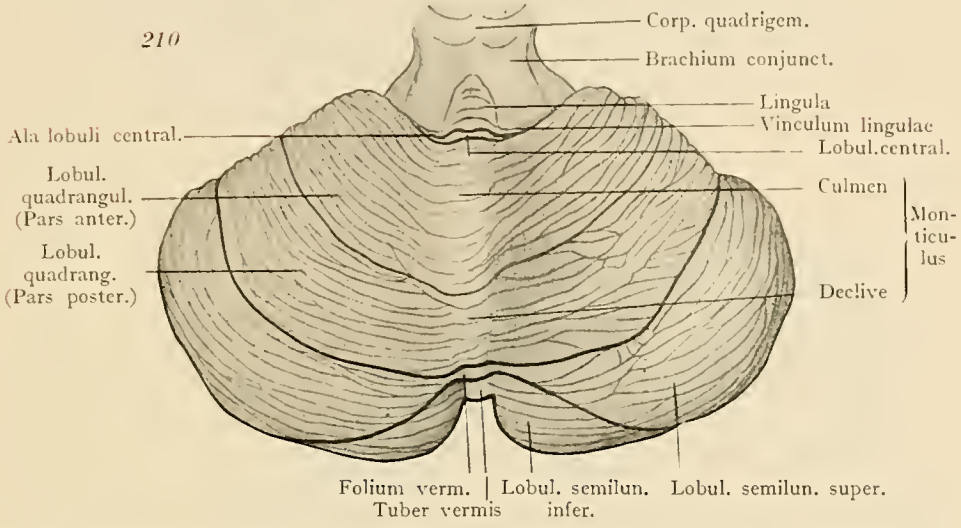

Obere Fläche des Kleinhirnes in der Art schematisiert, daß die unter dem vordersten Umfang des Organes versteckten Teile vorgezogen und frei sichtbar gezeichnet worden sind. Abgrenzung der Lappen.

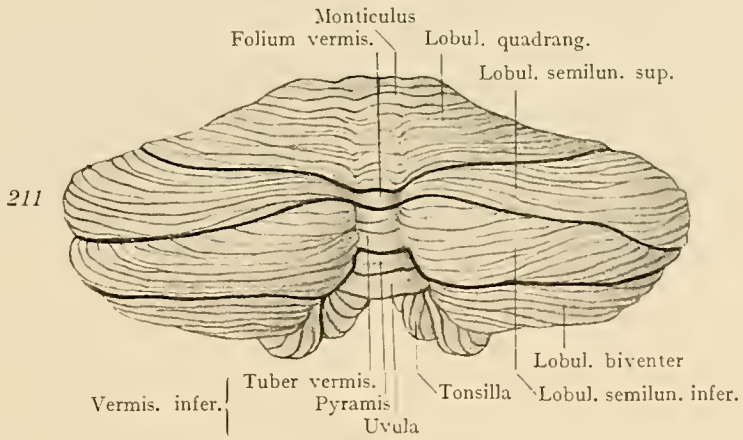

Kleinhirn von hinten. Lappen.

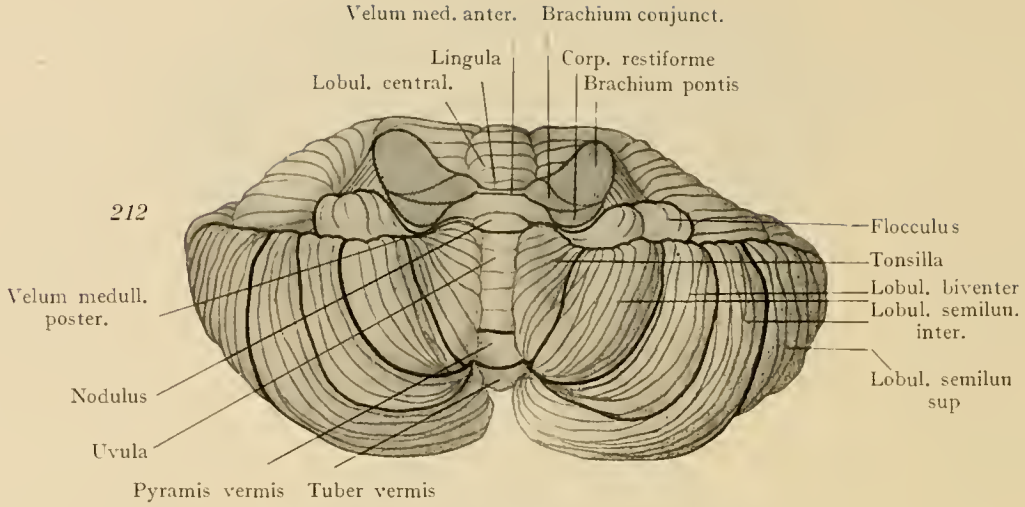

Kleinhirn von unten, Abgrenzung der Lappen.

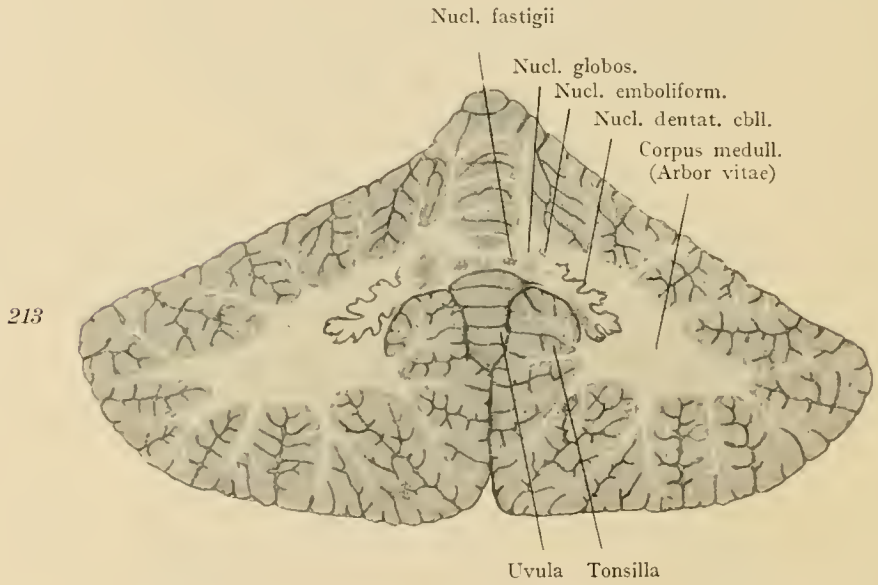

Kleinhirn, Frontalschnitt. Kerne.

Cerebellum.

214

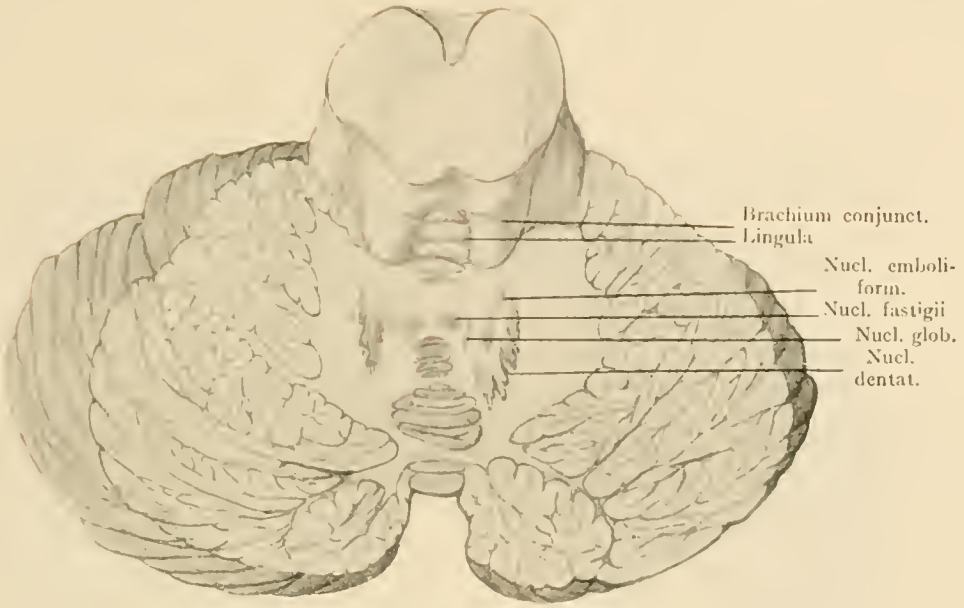

Kleinhirn, Flächenschnitt. Kerne.

215

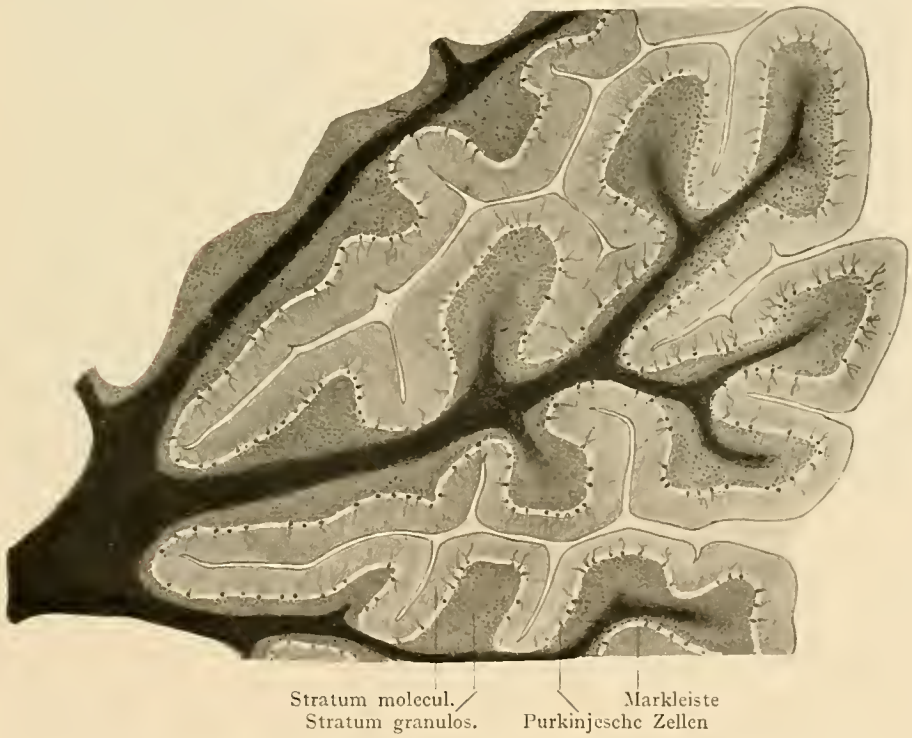

Durchschnitt der Kleinhirnwindungen, Übersicht. Markscheidenfärbung nach Weigert.

Cerebellum.

216

Schematischer Durchschnitt einer Kleinhirnwindung, quer zur Längsrichtung derselben. 1. Purkinjesche Zellen. 2. Achsenzylinderfortsätze derselben. 3. Von diesen ausgehende Kollaterale. 4. In die Rinde aufsteigende Fasern (Kletterfasern). 5. Korbzelle; Seitenzweige ihrer Neuriten umfassen korbartig den Körper der Purkinjeschen Zellen. 6. Zellen der Körnerschichte. 7. Zellen der Körnerschichte mit reicher Achsenzylinderverästelung und in die Molekularschichte aufsteigenden Dendriten. 8. Moosfaser. 9. Kleine Ganglienzelle der molekulären Schichte. 10. Nervenplexus zwischen Stratum granulosum und moleculare. 11. Neurogliazelle der Molekularschichte. 12. Astrocyt.

Cerebellum.

217

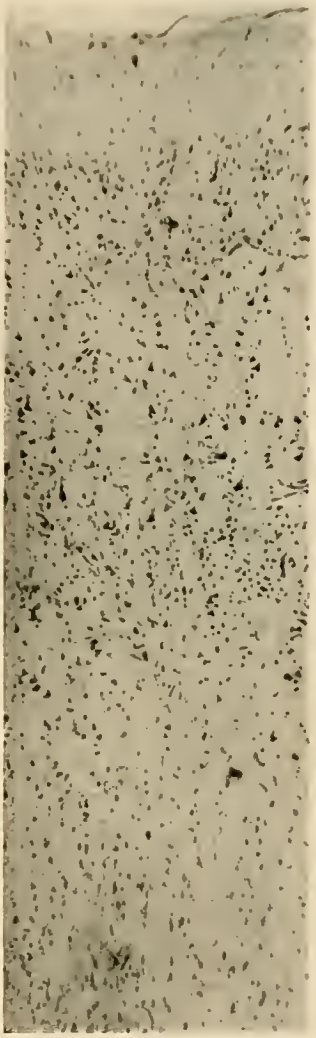

Rinde der mittleren Stirnwindung.
Mitte. Verteilung der Ganglienzellen.
Nach Photographie.

218



Rinde der hinteren Zentralwindung.
Mitte. Wie Fig. 217.

Cortex cerebri.

219

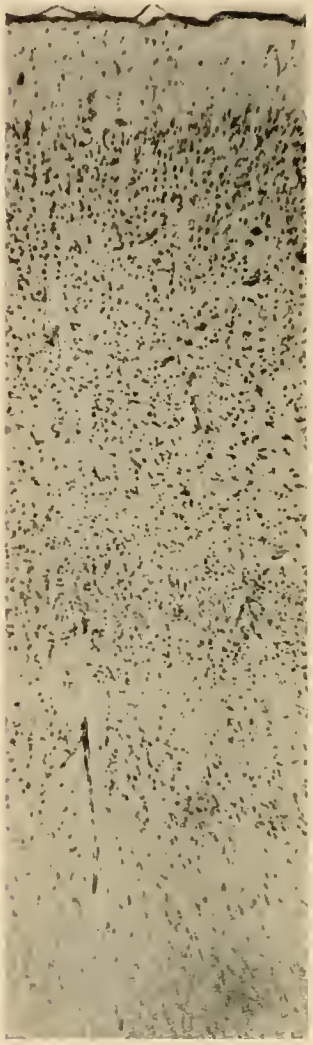

Rinde der Sehsphäre in der Gegend der Fissura calcarina. Wie Fig. 217.

220

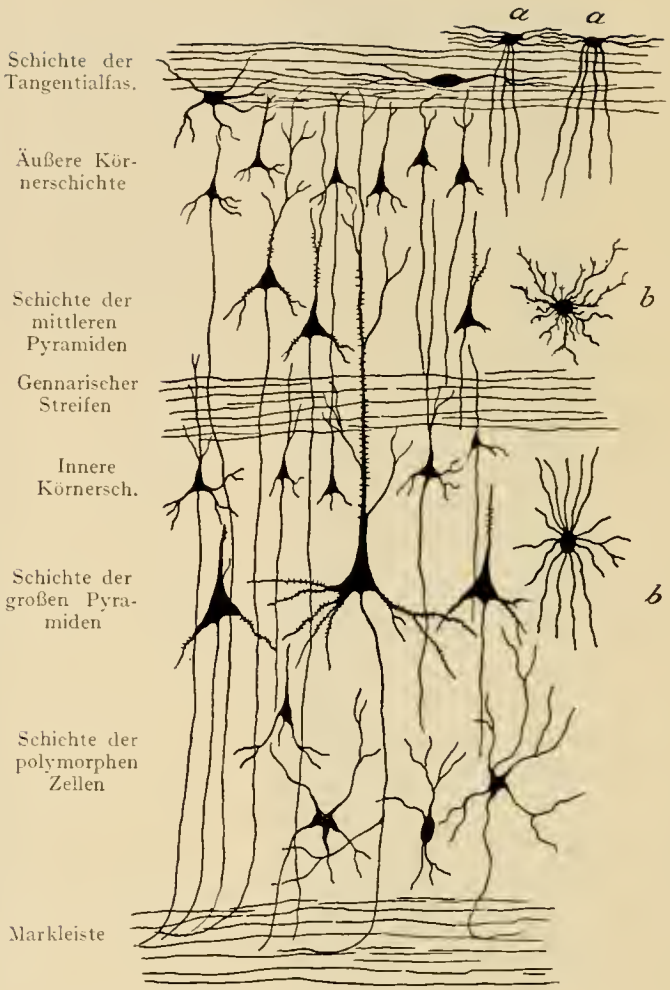

Schematischer Durchschnitt der Großhirnrinde. a a Neurogliazellen der Oberfläche der Windung. b b Astrocyten.

Cortex cerebri.

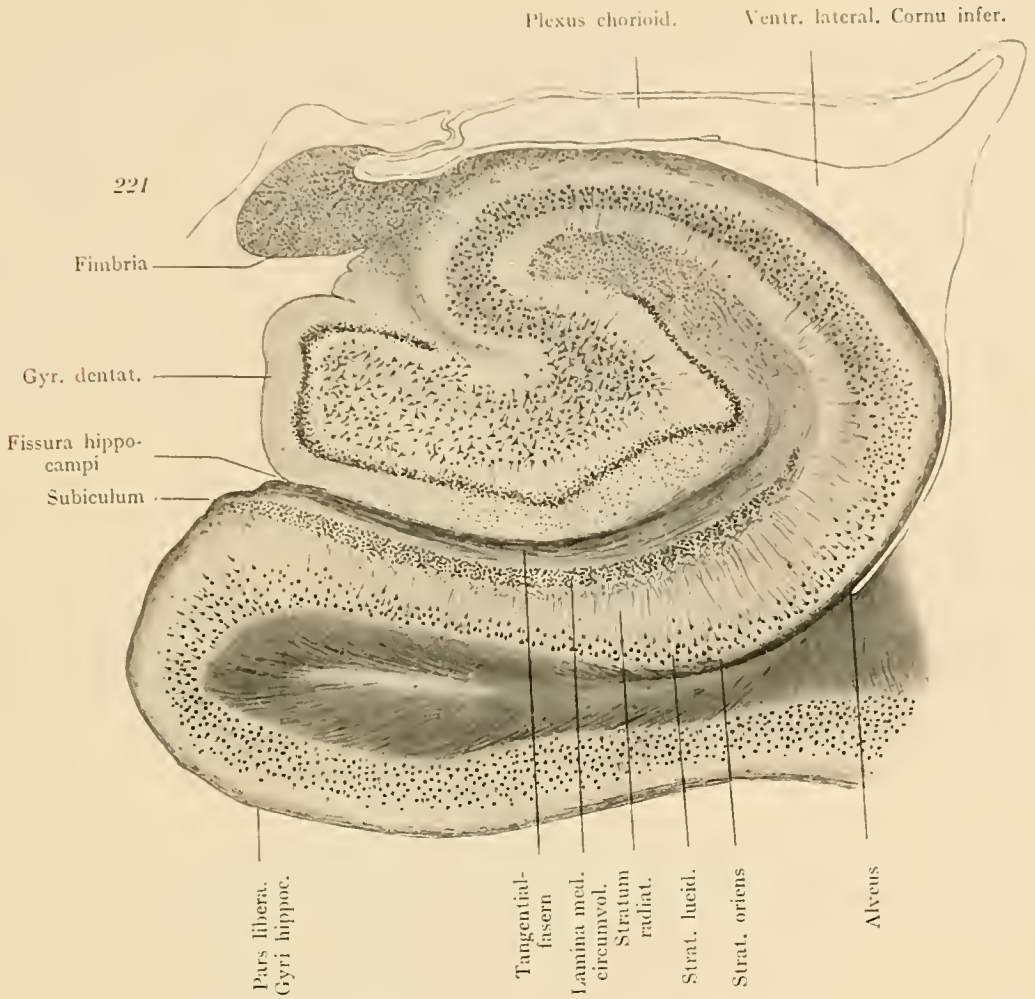

Frontalschnitt des Gyrus hippocampi.

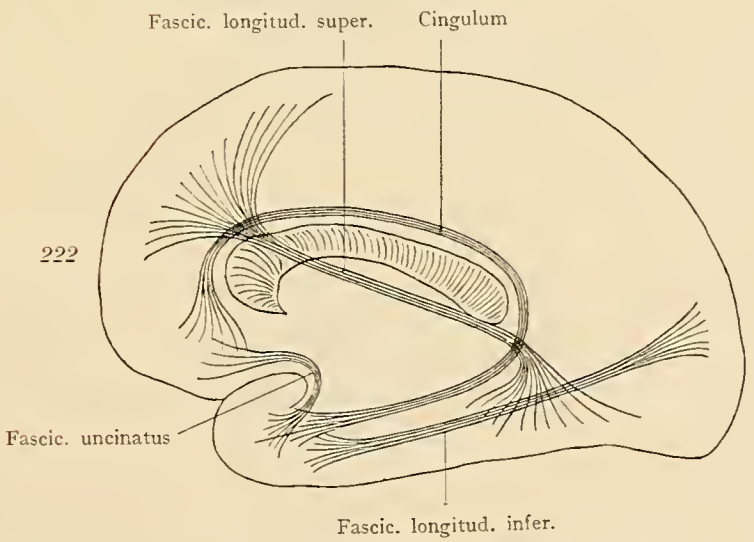

Eigene Bahnen des Endhirnes.

Gyrus hippocampi. Tractus cerebri.

223

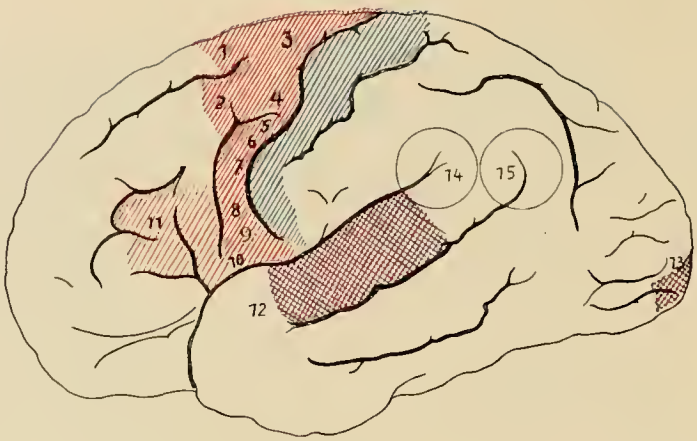

Projektionsfelder der konvexen Großhirnoberfläche. Rot motorische, blau sensible, violett sensuelle Felder. 1. Bewegungen der Augenmuskeln und Kopfwendung. 2. Rumpfbewegungen. 3. Untere Extremität. 4. Schulter und Oberarm. 5. Ellbogen. 6. Handwurzel. 7. Finger. 8. Gesicht (Nervus facialis). 9. Zunge (Nervus hypoglossus). 10. Kehlkopf. 11. Sprachzentrum. 12. Gehörsempfindung. 13. Gesichtsempfindung. 14. Akustisches Sprachzentrum. 15. Optisches Sprachzentrum.

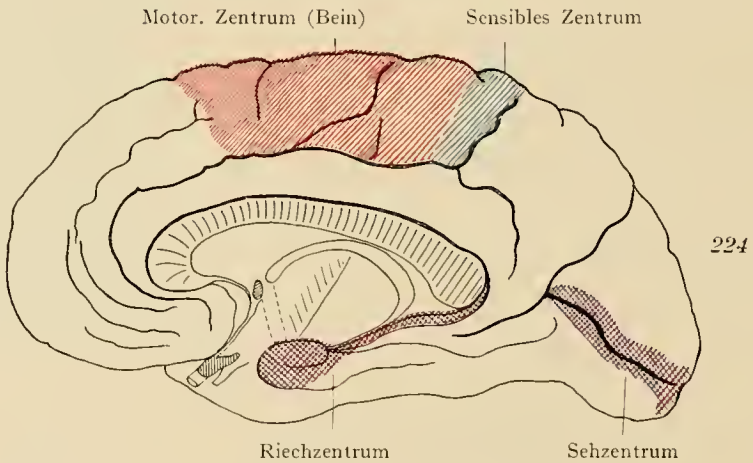

224

Projektionsfelder der medialen Gehirnoberfläche. Farben wie in Fig. 223.

Cortex cerebri.

225

Lobus olfactorius. Die Area parolfactoria ist an der Gehirnbasis nicht zu sehen, sie befindet sich an der medialen Hirnoberfläche.

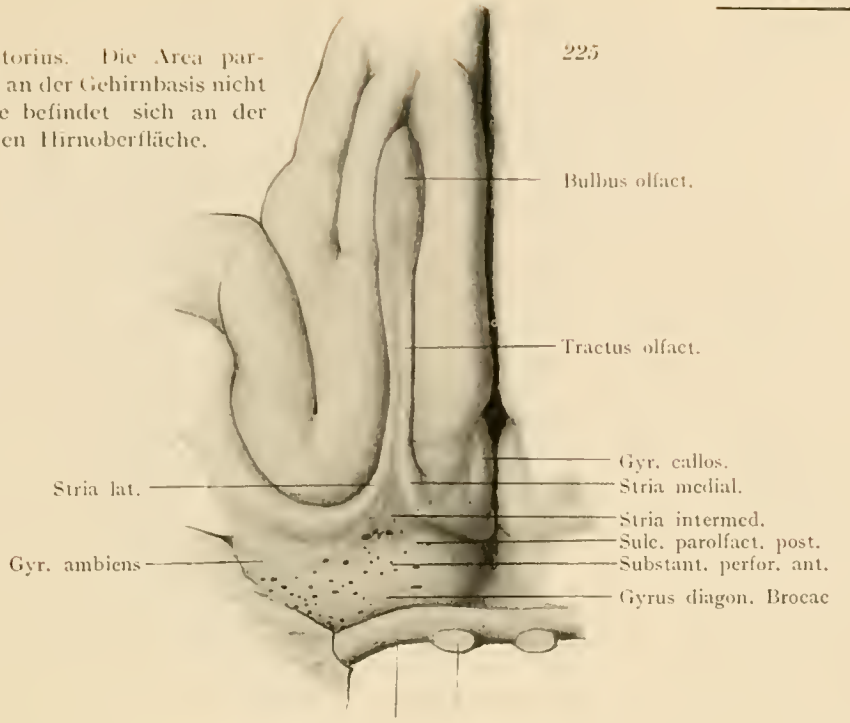

226

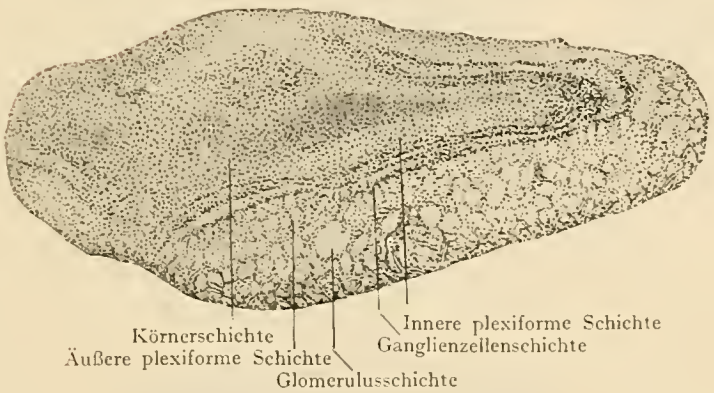

Bulbus olfactorius, Frontalschnitt.

Substant. grisea

227

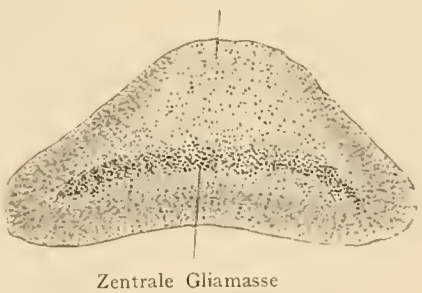

Tractus olfactorius, Frontalschnitt.

Rhinencephalon.

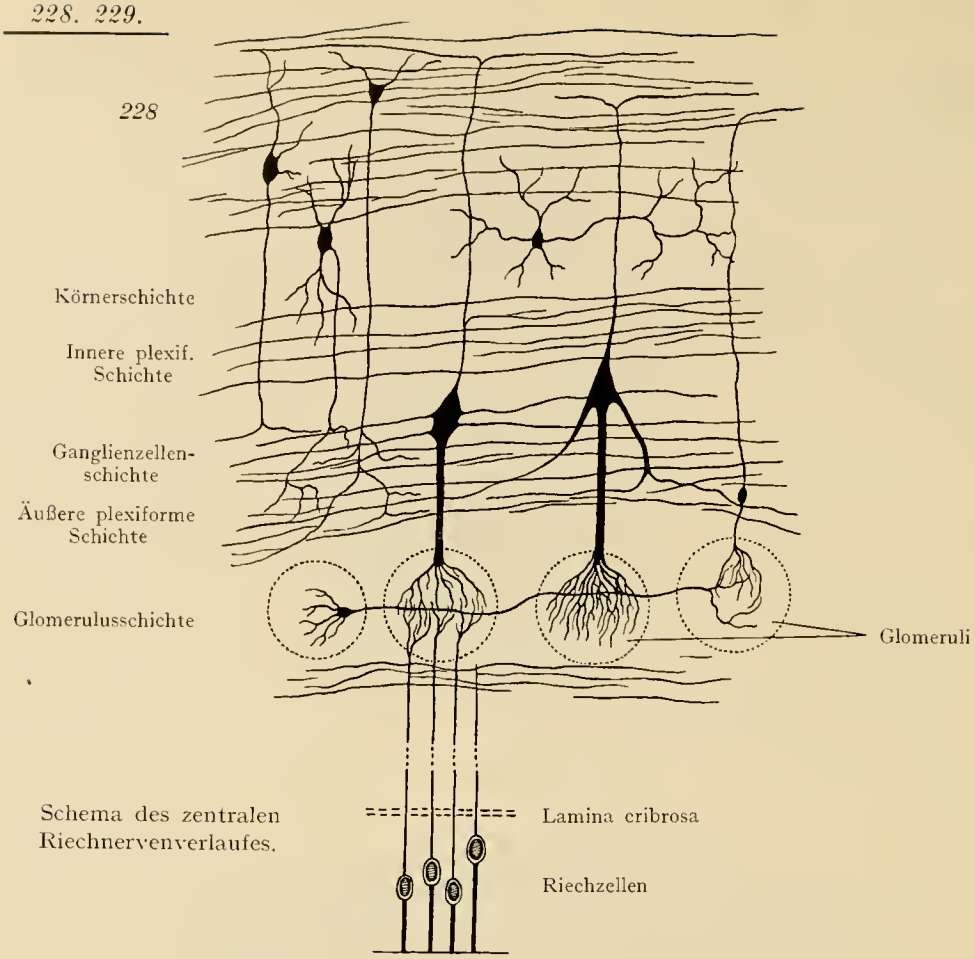

Schema des zentralen Riechnervenverlaufes.

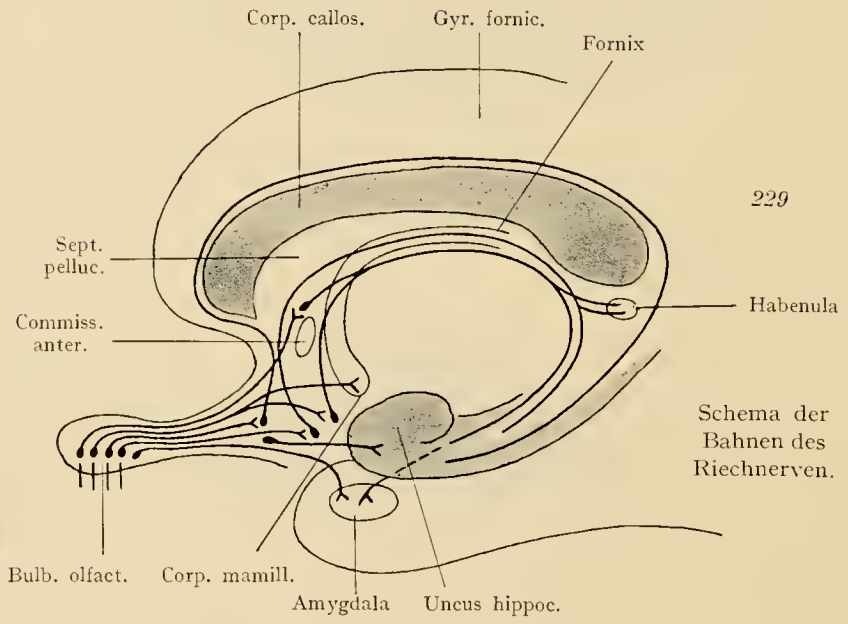

Schema der Bahnen des Riechnerven.

Rhinencephalon.

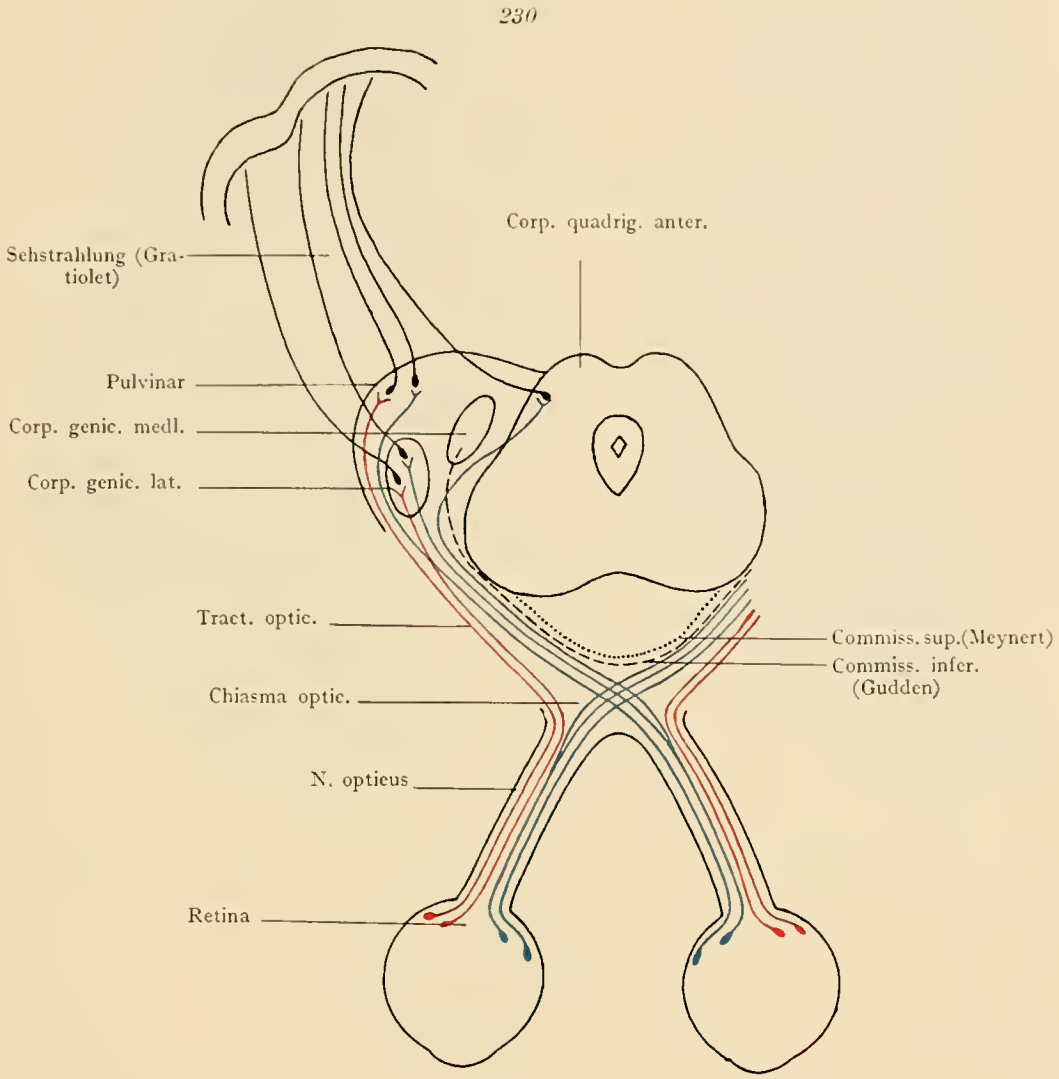

Schema des Verlaufes der Sehbahn. Gekreuzte Fasern blau, ungekreuzte Fasern rot.

Decursus nervorum opticorum.

231

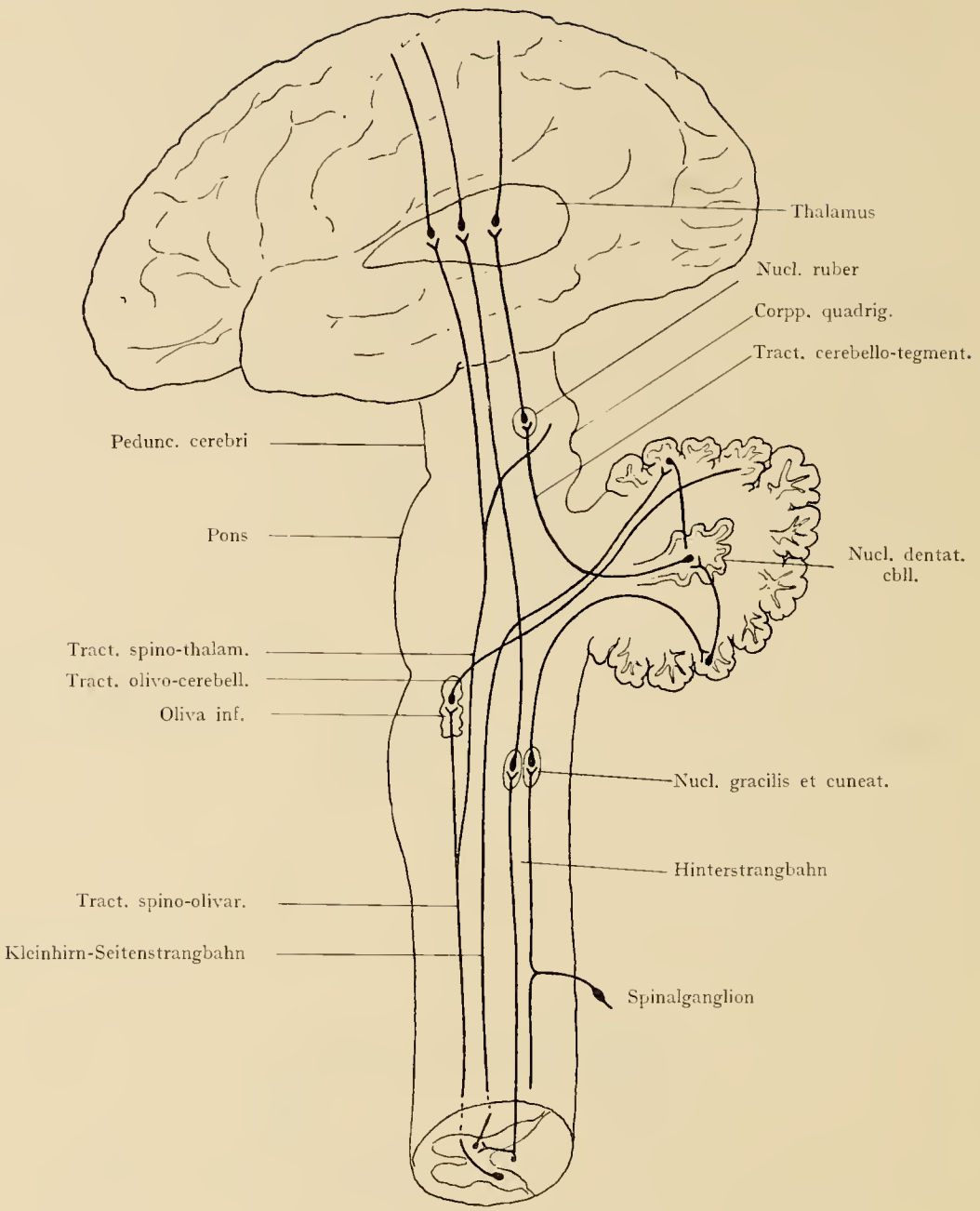

Einige wichtige Bahnen in ihrem Verlauf vom Rückenmark bis zum Kleinhirn, zum Thalamus und zur Großhirnrinde.

Tractus cerebri.

232

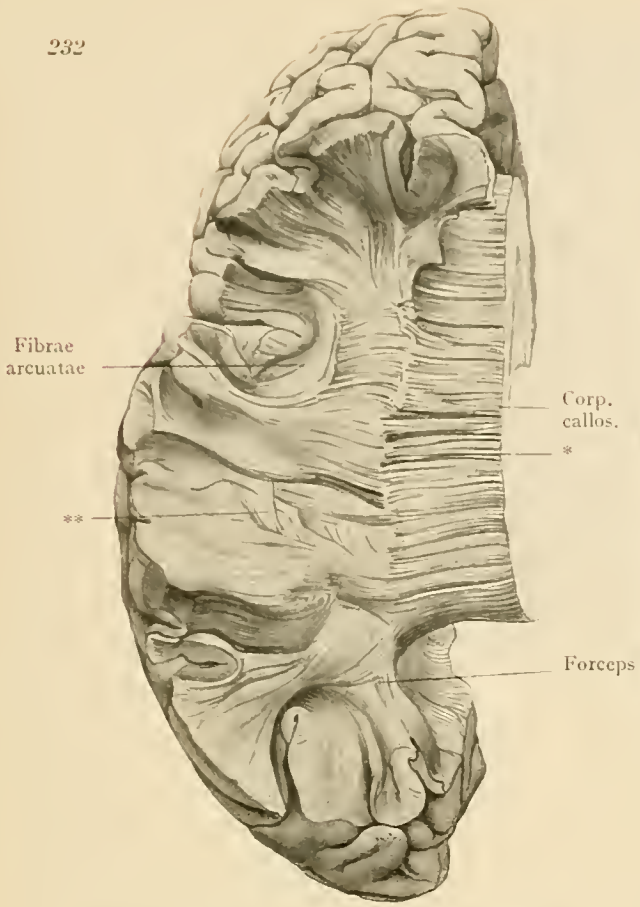

Verlauf der Fasern des Balkens, durch Abfaserung eines Formolpräparates dargestellt. * Die nach der Scheitelgegend verlaufenden Fasern sind quer abgerissen. ** Faserzüge der Corona radiata.

233

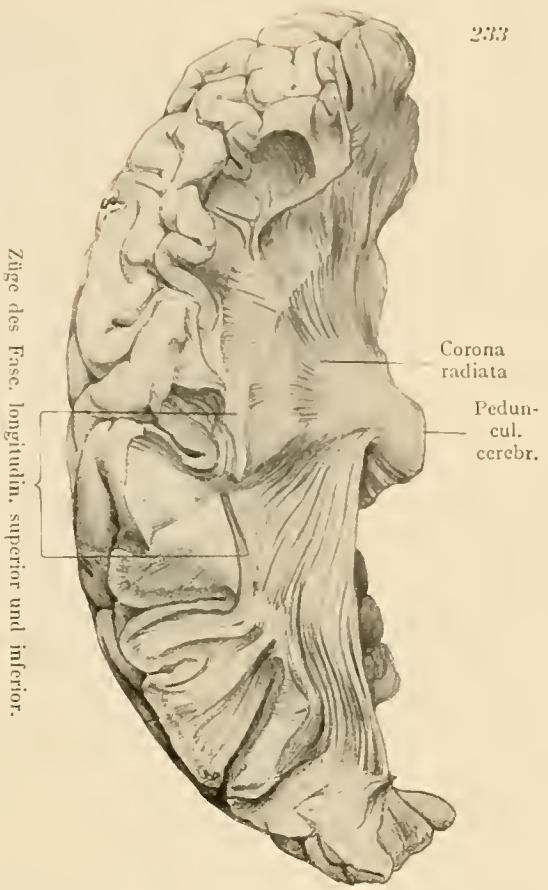

Corona radiata, durch Abfasern eines Formolpräparates dargestellt.

234

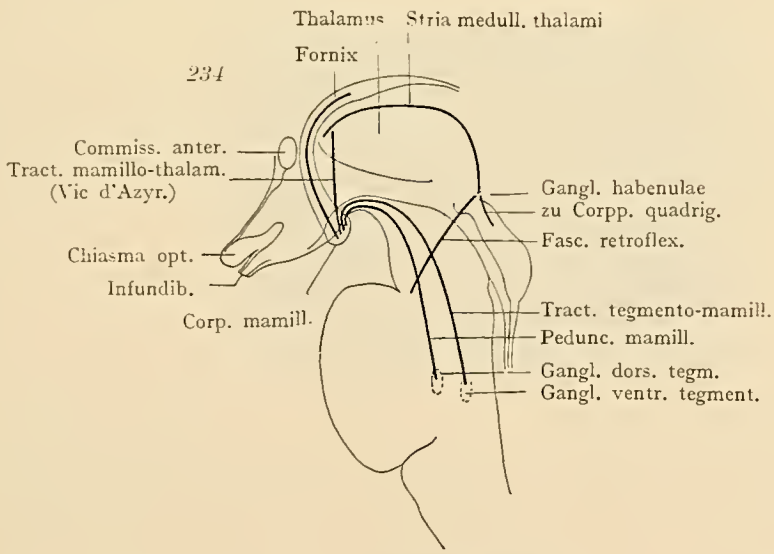

Bahnen, welche vom Corpus mamillare und vom Ganglion habenulae ausgehen.

Tractus cerebri.

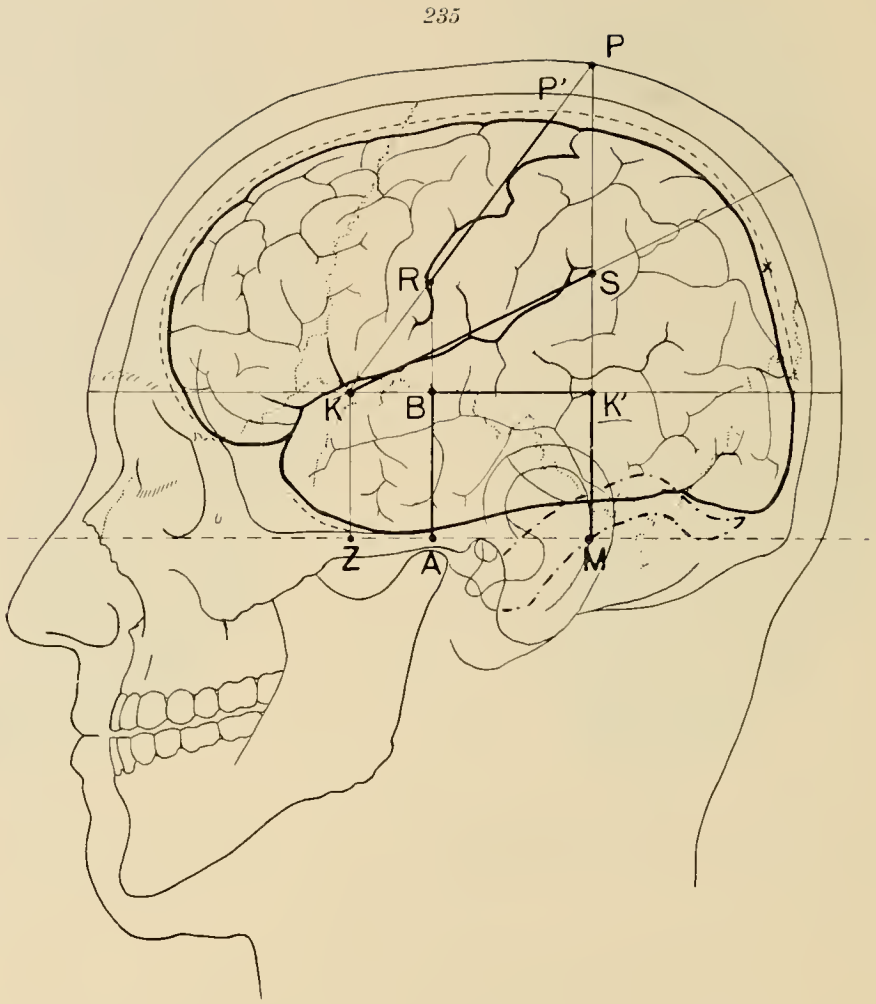

Craniocerebrale Topographie. Linien nach Krönlein. K Teilungsstelle der Fissura Sylvii. S oberes Ende der Fissura Sylvii. R unteres Ende des Sulcus centralis. P' oberes Ende des Sulcus centralis. K und K' die beiden Krönleinschen Trepanationsstellen. A B K' M die v. Bergmannsche Schädelresektionsstelle. (Fr. W. Müller 1910.)

Situs cerebri.

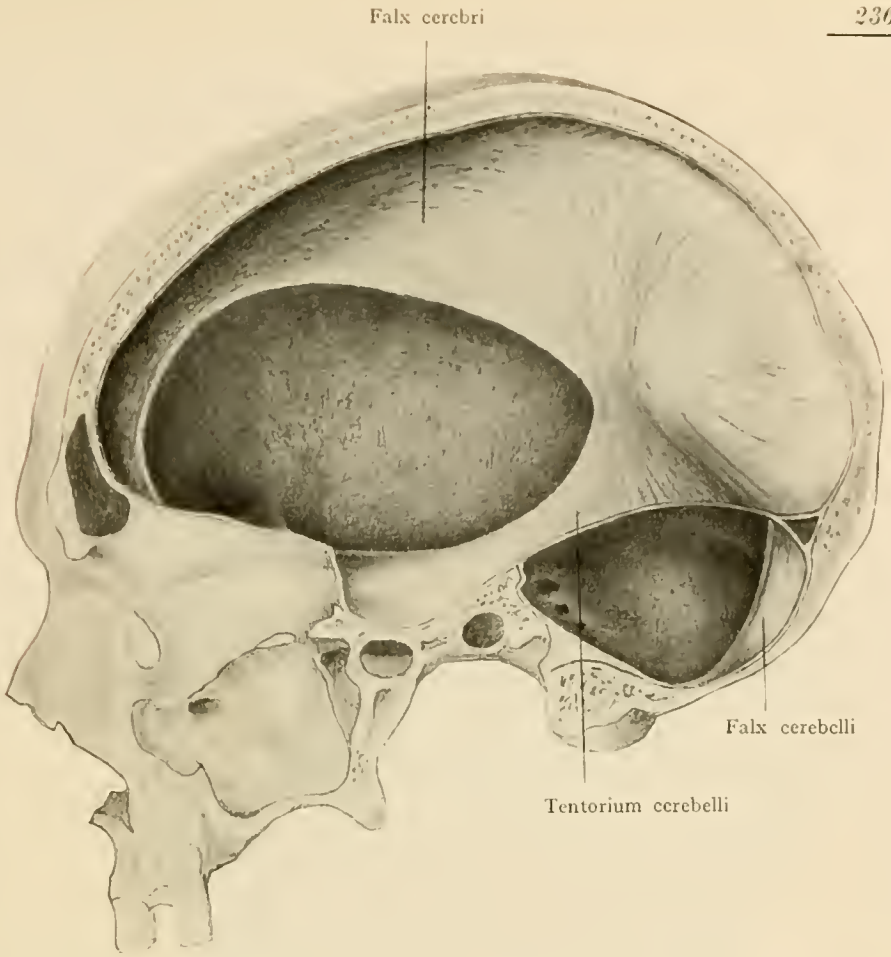

Seitlicher Sagittalschnitt des Schädels. Harte Hirnhaut. Großhirnsichel und Kleinhirnsichel. Kleinhirnzelt halb abgeschnitten.

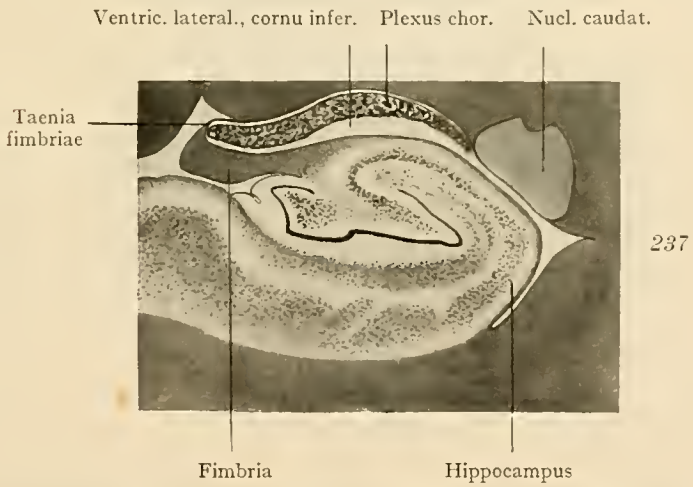

Unterhorn des Seitenventrikels. Frontalschnitt. Hippocampus. Plexus chorioideus.

Meninges.

238. 239.

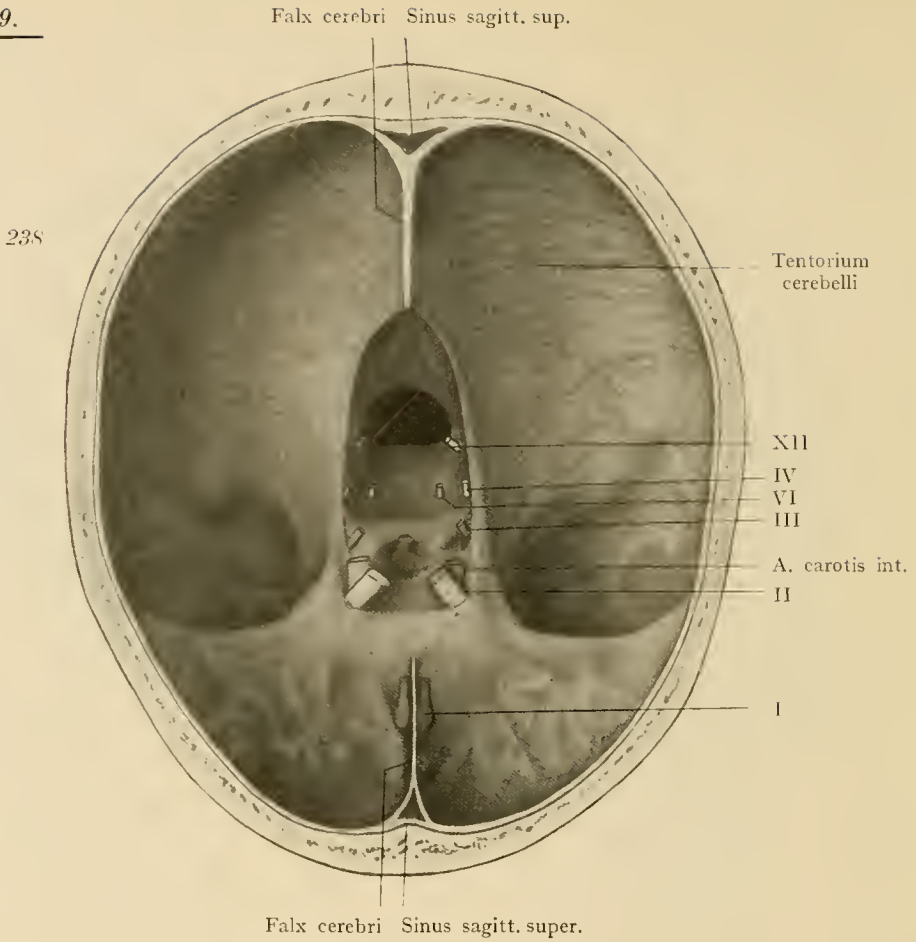

Harte Hirnhaut, Kleinhirnzelt.

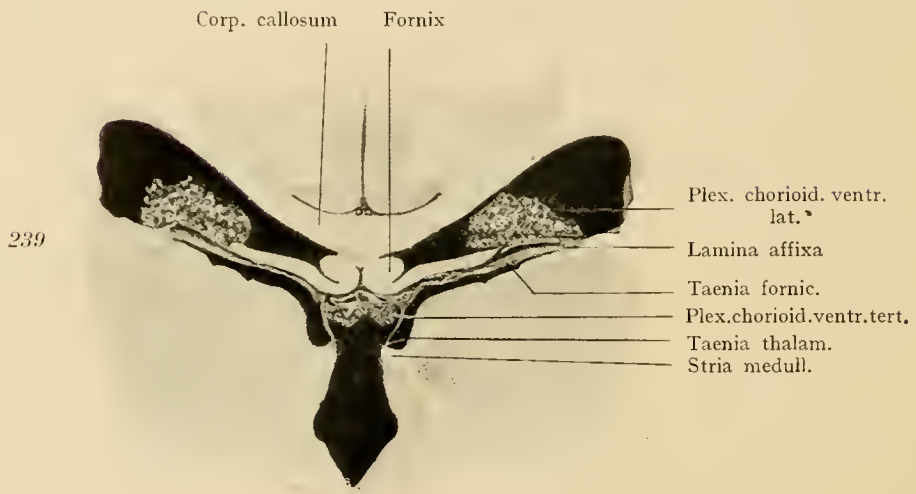

Frontalschnitt des Gehirnes durch den dritten und Lateralventrikel, um das Verhalten der Plexus und der Telae chorioideae zu zeigen. In der Art schematisiert, daß die Ventrikel weiter gezeichnet sind als sie in der Wirklichkeit erscheinen, so daß der Durchschnitt des Fornix gerade in der Mitte zwischen den Durchschnitten des Balkens und des Thalamus steht.

Meninges.

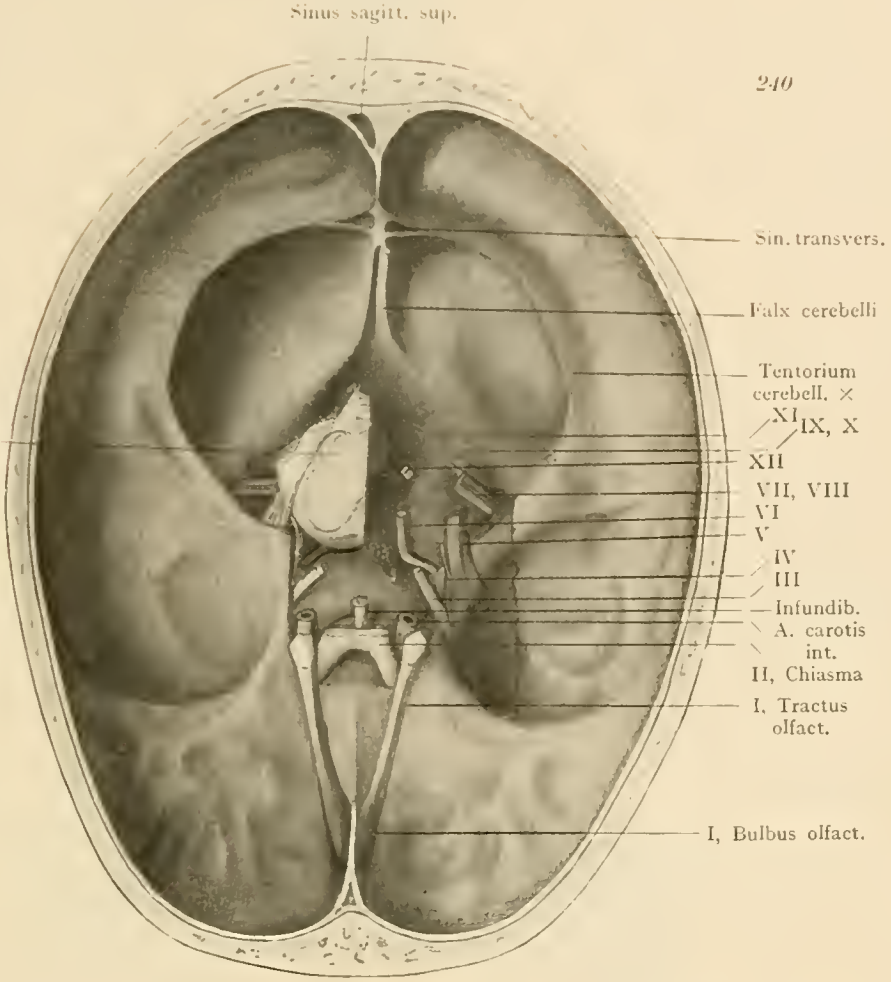

Harte Hirnhaut. Blick auf die Schädelbasis. Das Kleinhirnzelt ist an seiner Anheftung ringsum abgeschnitten, um den aus dem großen Hinterhauptsloch aufsteigenden Hirnstamm sichtbar zu machen, von welchem nur die rechte Hälfte erhalten ist. Von ihr gehen die Nerven aus, um in die harte Hirnhaut einzutreten. Links ist die harte Hirnhaut weggenommen, soweit Nerven in ihr verlaufen, um diese bis an die Öffnungen, durch welche sie den Schädel verlassen, verfolgen zu können.

Meninges.

241

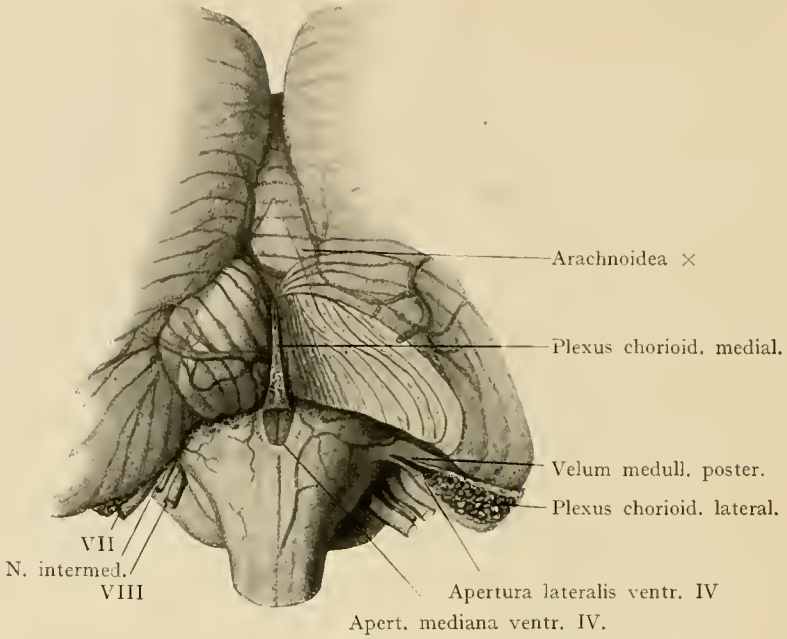

Apertura ventriculi quarti mediana und lateralis. Aus der Arachnoidea ist ein Stück ausgeschnitten, um die unterliegenden Teile zu entblößen. An der rechten Seite ist ein Stück des Kleinhirnes abgeschnitten.

Spatium subdur. 242

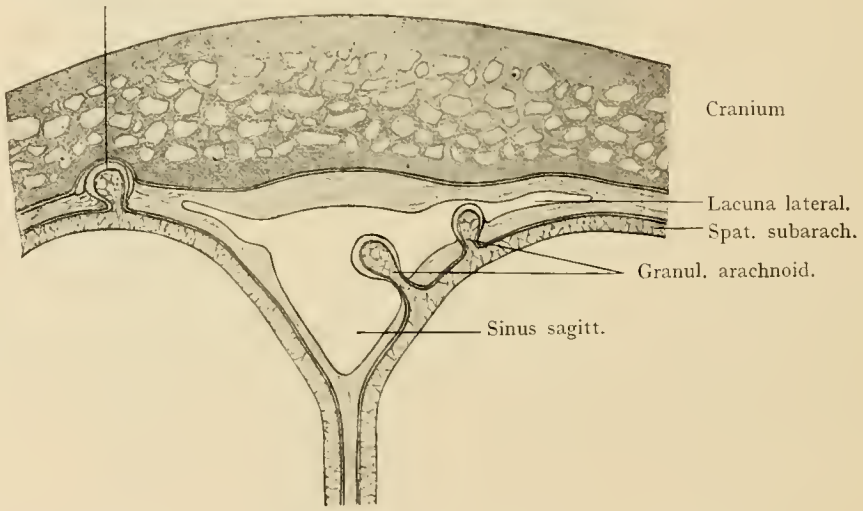

Schematischer Frontalschnitt des Schädels und der Hirnhäute in der Scheitelgegend mit Arachnoidealzotten.

Meninges.

Sachregister.

A.

Ala cinerea 88.
— lobuli centralis 101.
Alveus 107.
Amboß 37.
Ampullae 23, 24, 26.
Amygdala 110.
Angulus oculi lateralis 62.
— — medialis 61.
Anthelix 32.
Antitragus 32.
Antrum tympanicum 38.
Anulus iridis major und minor 48.
Apertura ventriculi quarti mediana et lateralis 118.
Apex columnae posterioris 69.
Aquäductus 89, 94, 100.
— vestibuli 23.
Arachnoidea 67, 118.
Arachnoidealzotten 118.
Arbor vitae 102.
Area acustica 88.
— canalis facialis 23.
— cochleae 23.
— parolfactoria 78, 89.
Areae vestibuli 23.
Arteria carotis interna 116, 117.
— cochlearis 30.
— vestibulo-cochlearis 30.
Augapfel, hintere Hälfte 44.
— Schema der Gefäße 55.
— vordere Hälfte 44.
Auge, äußerer Kontur 43.
— geöffnet 61.
— geschlossen 61.
— Radiärschnitt 45.
— schematischer Horizontalschnitt 43.
Augenhöhle, Bindegewebsapparat 60.
Augenhöhle, Frontalschnitt durch den Augapfel 59.
— — hinter dem Bulbus 58.
— Horizontalschnitt 60.
— Sagittalschnitt 59.
Augenlid, Durchschnitt 61.
Augenlider, auseinandergezogen 62.
Augenlinse 54.
Augenmuskeln von oben 57.
— Ursprünge 58.
Augenspiegelbild 56.
Axis optica 43.

B.

Bahnen aus Lobus frontalis 100.
— — — temporalis und parietalis 100.
Balken, abgefasert 113.
Basis pedunculi cerebri 94.
Bipolaren 50, 51.
Bodenzelle 30.
Bogengang, Durchschnitt 26.
Brachium conjunctivum 87, 94, 101, 102, 103.
— pontis 84, 87, 101, 102.
— quadrigeminum inferius 87, 88, 94.
— — posterius 100.
Bulbus 78, 79.
— oculi 44.
— olfactorius 76, 109, 110, 117.
— vasa 55.

C.

Caecum cupulare 26.
— vestibulare 26.
Calamus scriptorius 88.
Calcar avis 79, 80.
Canalis centralis 68, 89.
— caroticus 25.
— facialis 24, 25.
— hyaloideus 43.
— nasolacrimalis 62, 63.
— semicircularis 24, 26.
— tensoris tympani 38.
— tubae 38.
Capsula externa 82, 84, 86.
— interna 82, 83, 86.
Carotis 31.
Cartilago meatus auditorii externi 32.
— tubae auditivae 41.
Caruncula lacrimalis 62.
Cauda equina 64, 67.
— helicis 32.
— nuclei caudati 83.
Cavum conchae 32.
— septi pellucidi 81, 86.
Cellulae mastoideae 25.
Centrum semiovale 85.
Cerebellum 75, 99.
Chiasma opticum 75, 82, 87, 88, 111, 117.
Chorda tympani 34, 36, 39, 40.
Chorioidea 51.
— äußere Seite 47.
— Durchschnitt 47.
Cilium 61.
Cingulum 107.
Claustrum 82, 83, 84, 86.
Clava 87, 88.
Cochlea 23, 25, 34.
Colliculus facialis 88.
— inferior 88.
— superior 88.
Columna anterior 68, 69, 90.
Columnae fornicis 82.
Columna lateralis 69.
— posterior 68, 69, 90.

Columna vesicularis 69.
Commissura anterior 68, 82, 89, 110.
— inferior (Gudden) 111.
— palpebrarum 61.
— posterior 83.
— superior (Meynert) 111.
Concha 28.
Conjunctiva 43, 45.
Conus medullaris 64, 67.
Corium 3.
Cornea 43, 44, 45, 46.
Corona ciliaris 44.
— radiata 113.
Corpus adiposum orbitae 58, 59.
— callosum 77, 78, 82, 83, 84, 85, 113.
— — genu 85, 89.
— — splenium 85, 86, 89.
— — rostrum 86.
— callosus 110.
— ciliare 43.
— geniculata 88.
— geniculatum laterale 87, 111.
— — mediale 111.
— mamillare 75, 76, 77, 87, 89, 110.
— — Bahnen 113.
— mamillaria 83, 88.
— medullare 102.
— pineale 76, 81, 88, 89.
— quadrigemina 81, 87, 88, 112.
— quadrigeminum 99, 100, 101.
— — anterior 111.
— — corpus superius 94.
— restiforme 90, 91, 92, 95, 99, 102.
— trapezoideum 92, 93.
— unguis 12.
Crista acustica 27.
— transversa 23.
— vestibuli 24.
Crus commune 23.
— helicis 32.
Cuneus 78.
Cupula 27.
Cymba 32.

D.

Deckfalte 61.
Decussatio lemniscorum 90.
— pyramidum 87, 90.
Ductus cochlearis 29.
Ductus lacrimales 60, 62.
— reuniens 26.
— utriculosaccularis 26.
Dura mater 67.
— — Durchtritt der Hirnnerven 117.

E.

Eminentia fossae triangularis 32.
— medialis 88.
— pyramidalis 25.
Endapparat, akustischer, Durchschnitt 30.
— — von oben 29.
Epidermis 3.
— Dickendurchschnitt 4.
Epithelwulst 29, 30.

F.

Falx cerebelli 115, 117.
— cerebri 116.
Fascia dentata 77, 78, 79.
Fasciculus cuneatus 68, 72, 87.
— gracilis 68, 72, 87.
— longitudinalis inferior 107.
— — medialis 72, 91, 92, 93, 94, 95, 99, 100.
— — superior 107.
— obliquus pontis 87.
— retroflexus 100, 113.
— thalamomamillaris 83.
— uncinatus 107.
Faserschichte, äußere und innere 50, 51.
Felsenbein, Durchschnitt 25.
Fenestra cochleae 23, 25, 31, 38.
— vestibuli 23, 31, 38.
Fibrae arcuatae 113.
— — externae 87, 95.
— — — anteriores 99.
— — internae 90, 99.
— olivo-cerebellares 95.
— pontis profundae 92, 93.
— — superficiales 92, 93.
Fila lateralia pontis 87.
Filum durae matris 67.
— terminale 64.
Fimbria 77, 78, 79, 107, 115.
Fissura antitrago-helicina 32.
— cerebri lateralis 73.
— calcarina 76, 78.
— — Rinde 106.
— collateralis 76.
Fissura hippocampi 107.
— longitudinalis cerebri 74.
— mediana anterior 65, 68, 87,
— — posterior 88.
— parieto-occipitalis 73, 78.
Flocculus 84, 102.
Folium vermis 89, 101.
Foramen caecum 87.
— centrale cochleae 23.
— interventriculare Monroi 77, 80, 89.
— occipitale magnum 31.
Forceps 113.
Formatio reticularis 68, 70, 90.
Fornix 17, 80, 83, 84, 86, 89, 110, 113.
— conjunctivae 62.
Fossa anthelicis 32.
— conchae 32.
— interpeduncularis 83, 87.
— triangularis 32.
Fovea centralis retinae 51.
— superior 88.
Frenulum 88.
Funiculus anterior 68.
— cuneatus 64, 88, 90.
— gracilis 64, 88, 90.
— lateralis 64, 68..
— posterior 64, 68.

G.

Ganglienzellenschichte 109, 110.
— der Netzhaut 50, 51.
Ganglion dorsale tegmenti 113.
— habenulae 113.
— — Bahnen 113.
— spirale 28, 29.
— ventrale tegmenti 113.
— vestibularis Scarpae 99.
Gehirnbasis 75.
Gehirn, Frontalschnitte 82, 83, 84.
— Medianschnitt 77.
Gehirnnerven, Austrittsstellen 75.
Gehirn von oben 74.
— Seitenansicht 73.
Gehörapparat, Frontalschnitt 41.
Gehörgang, äußerer, Wand 35.
— Frontalschnitt 34.
— Horizontalschnitt 34.
— innerer 23.
Gehörknöchelchen 37.
— in ihrer Lage 37.

Gehörknöchelchen, Schema der Topographie 30.
Gehörlabyrinth, Lage 31.
Gehörstäbchen 29.
Genitalnervenkörperchen 21.
Gennarischer Streifen 100.
Genu internum VII 98.
— nervi facialis 92, 97.
Geruchsschleimhaut 22.
Geruchszellen 22.
Geschmacksknopse 22.
Glandula ceruminosa 35.
— lacrimalis 57, 59, 60, 62.
— Molli 61.
Glandulae sebaceae 10.
— tarsales 61, 62.
Glaskörperfasern 55.
Glomeruli 110.
Glomerulusschichte 109, 110.
Golgi-Mazzonisches Endorgan 19, 21.
Granulationes subarachnoideales 118.
Großhirnhemisphären, Horizontalschnitt 85, 86.
Großhirn von unten 76.
— Ventrikelsystem 80, 81.
Gyrus ambiens 109.
— angularis 73.
— callosus 109.
— centralis 73, 74.
— cinguli 76, 77, 78.
— dentatus 107.
— diagonalis Brocae 109.
— fornicatus 110.
— frontales 73, 74, 78.
— fusiformis 76, 78.
— hippocampi 76, 78.
— — Pars libera 107.
— insulae 78.
— lingualis 76.
— occipitales 73, 74.
— orbitales 75.
— parietales 73.
— rectus 76.
— subcallosus 89.
— supramarginalis 73.
— temporalis 73.
— temporalis inferior 76.

H.

Haarbalg, bindegewebiger 10.
Haarbalgdrüse 6.
Haarbalg, Glashaut 9.
— Henlesche Schichte 8, 10.
— Huxleysche Schichte 8, 10.
Haarbalg, Längsschnitt 8.
— Talgdrüse 10, 11.
Haare 6.
Haar, Cuticula 9, 10.
— geschlossene Zwiebel 11.
— Glashaut 8.
— Mark 8, 9.
Haarnerven 21.
Haarpapille 8, 9.
Haar, Querschnitte 9, 10.
— Rinde 8, 9.
Haarschaft 6.
Haar, Scheidencuticula 8.
Haarströme 15.
Haarwurzel 6.
Haarzelle 27.
Haarzwiebel 9.
Habenula 88, 110.
Hammer von hinten 36.
— — vorne 36.
— und Amboß in der Lage 39.
Hamulus laminae spiralis 24, 25.
Hand, Abdruck des Daumens 13.
— — der Papillenleisten 13.
Haubenbündel zum Linsenkern 83.
Haut, elastische Fasern 4.
— Gefäße injiziert 3.
— nervöse Endorgane 19.
— Spaltrichtung 14.
Helix 32.
Hilus olivae 95.
Hippocampus 78, 79, 83, 84, 115.
Hirnhaut, harte 115.
Hirnmasse, zentrale 109.
Hirnstamm, Medianschnitt 89.
— Querschnitte 90—94.
— von vorne 87.
— — der Seite 87.
— — hinten 88.
Hinterstrangbahn 112.
Hörhaare 27.
Hornhaut, Dickendurchschnitt 46.
— Epithel 46.
Hornhautkanälchen 46.
Hornhaut, Flächenschnitt 46.
Hörzellen 29, 30.
Hypophysis 89.

I.

Incisura anterior auriculae 32.
— cerebelli anterior 100.
Incisura cerebelli posterior 100.
— intertragica 32.
Incus 40.
— crus breve 37.
— — longum 37.
— facies articularis 37.
— processus lenticularis 37.
Infundibulum 75, 82, 87, 117.
Insula 78, 82, 84.
Intumescentia cervicalis 64.
— lumbalis 64.
Iris 44, 45, 47, 48, 49.
— und Ciliarkörper von vorne 48.
— mit enger und weiter Pupille 47.
— Querschnitt 49.
— Stroma 49.
Iriswinkel 45, 49.
Isthmus 78.

K.

Kapsel, innere, Bezeichnung der Bahnen 80.
Kernschichte der Retina 50, 51.
Kleinhirnseitenstrangbahn 112.
Kleinhirnwindung, schematischer Durchschnitt 104.
Knäueldrüse 5, 6.
Knäueldrüsenbau 5.
Kopfhaut, Dickendurchschnitt 6.
— schräger Flächenschnitt 7.
Körnerschichte 110.
— äußere 106.
— innere 106.

L.

Labyrinth, häutiges, Schema 26.
— knöchernes 23.
— Nervenendigungen 27.
Labyrinthus membranaceus 28.
— osseus 23.
Lacuna lateralis 118.
Lamellenkörperchen 19.
Lamina affixa 116.
— basalis chorioideae 47.
— cartilaginis tubae 42.
— choriocapillaris 47.
— cribrosa 110.
— — sclerae 53.
— elasticae corneae 46.
— medialis circumvoluta 107.

Lamina quadrigemina 89.
— spiralis 24, 25, 29.
— terminalis 89.
Laterale Wand der Paukenhöhle mit Hammer und Amboß 40.
Lemniscus 93.
— lateralis 94, 99, 100.
— medialis 91, 94, 95, 100.
Lens crystallina 44, 45.
Lichtreflex 36.
Lidbänder 60.
Ligamentum denticulatum 67, 68.
— mallei anterius 39.
— — superius 34, 39.
— palpebrale mediale 60.
— pectinatum iridis 49.
— spirale 29.
Limbus anuli fibrocartilagineus 35.
— corneae 45.
— laminae spiralis 29, 30.
Limen insulae 78.
Limitans acustica 27.
Lingula 89, 101, 102, 103.
Linse, Durchschnitte 54.
Lobulus auriculae 32.
— biventer 101, 102.
— centralis 89, 101, 102.
— paracentralis 78.
— parietalis 73, 74.
— quadrangularis 100.
— — (Pars anterior) 101.
— — (Pars posterior) 101.
— semilunaris inferior 101,102.
— — superior 100, 101, 102.
Lobus occipitalis 73.
Locus caerulens 88, 94.
Lunula 12.

M.

Macula acustica 26.
— lutea 44.
Malleus 34, 40.
— capitulum 37.
— collum 37.
— facies articularis 37.
— manubrium 37.
— processus lateralis 37.
Markleiste 103, 106.
Mark, verlängertes, schematische Zeichnung der Kerne und Bahnen 95.
Massa intermedia 81, 89.
Meatus acusticus externus 41.
— — internus 23.
Mediale Wand der Paukenhöhle mit Steigbügel und M. stapedius 40.
Medulla oblongata 75.
— — diagnostische Hilfsfigur bei Erkrankungen 96.
— spinalis 64—72.
Membrana basilaris 29, 30.
— limitans externa und interna 50.
— reticularis 29.
— tectoria 29, 30.
— tympani 33, 39, 40, 41.
— vestibularis 29.
Meninges 115—118.
Monticulus 89.
Motorisches Zentrum 108.
Musculus antitragicus 33.
— arrector pili 6.
— auricularis posterior 33.
— — superior 33.
— ciliaris 45, 47, 49.
— dilatator iridis 49.
— helicis major 33.
— — minor 33.
— levator palati 42.
— — palpebrae 58, 59.
— obliquus auriculae 33.
Musculi oculi 57.
— orbicularis oculi 61.
— sphincter iridis 49.
— stapedius 40.
— tensor palati 42.
— — tympani 34, 40, 41.
— tragicus 33.
— transversus auriculae 33.
Muskelinsertionen am Bulbus 57.
Muskelspindel 22.

N.

Nagel 11, 12.
Nagelbett 12.
Nagelplatte 12.
Nagel, Querschnitt 12.
Nagelsaum 11.
Nagelwall 11.
Nerven in der Augenhöhle 58, 59.
Nervenendigungen in der Epidermis 19.
Nervus abducens 87.
— accessorius 87.
— acusticus 87.
— ciliaris 47, 48.
— cochlearis 28, 99.
Nervus facialis 40, 87.
— frontalis 60.
— glossopharyngeus et vagus 87.
— hypoglossus 87, 99.
— infraorbitalis 60.
— infratrochlearis 60.
— indermedius 118.
— lacrimalis 60.
— oculomotorius 83, 87, 88,89. 100.
— opticus 43, 57, 58, 59, 60, 76, 87, 88, 109, 111.
— supraorbitalis 60.
— trigeminus 88, 92.
— — portio major 87.
— — — minor 87.
— — radix descendens 94.
— trochlearis 87, 88.
— tympanicus 37.
— vestibuli 28.
Netzhaut, Durchschnitt 50.
— Schema 52.
— Sehzellen 50.
Nodulus 89, 92, 102.
Nucleus III, IV 98.
— VI 98.
— VIII 98.
— XI 98.
— XII 98.
— ambiguus 91, 95.
— arcuatus 90, 91, 95, 99.
— caudatus 80, 81, 84, 86, 115.
— — caput 82.
— cochlearis VIII 97.
— corporis trapezoidei 99.
— dentatus 92.
— — cerebelli 102, 103, 112.
— dorsalis cochlearis 91.
— — nervi vagi 91.
— emboliformis 102, 103.
— fastigii 102, 103.
— funiculi cuneati 90, 91.
— — gracilis 90, 91.
— — posterioris 95.
— globosus 102, 103.
— gracilis et cuneatus 99, 112.
— intercalatus 95.
— lateralis 91, 95.
— lemnisci lateralis 99.
— lentiformis 82, 86.
— motorius V 97, 98.
— — X u. XI 98.
— — nervi trigemini 93.
— sensibilis nervi trigemini 93.
— nervi abducentis 92.
— — hypoglossi 90, 91, 95.
— — oculomotorii 94, 100.

Nucleus nervi trigemini spinatis 95.
— — vagi 95.
— — vestibularis inferior (Deiters) 99.
— — — superior (Bechterew) 99.
— olivaris accessorius dorsalis 90, 91, 95.
— — — medialis 90, 91, 95.
— — inferior 90, 91, 95.
— — superior 92.
— pallidus 82, 83.
— paramedianus 95.
— ruber 83, 94, 100, 112.
— sensibilis V 97, 98.
— sensorius V 98.
— — X u. XI 98.
— — X, IX 97.
— tractus solitarius 97.
— et tractus spinalis 97.
— ventralis cochlearis 99.
— — nervi acustici (cochlearis) 91.
— vestibularis VIII 97.
— — dorsalis 91, 99.
— — lateralis 91, 95.
— — medialis 95.
— — superior 92.

O.

Obex 88, 90.
Oliva 87.
— inferior 99, 112.
— superior 99.
Olivenzwischenschicht 99.
Ora serrata 44.
— — vom Neugeborenen und Erwachsenen 52.
Orbiculus ciliaris 44, 47.
Organa sensuum 17.
Organon spirale 28.
Ohr, äußeres 32.
— — Ausguß 33.
— — Knorpel 32.
— — Muskeln 33.
Ohrtrompete, Querschnitt 42.
Ossicula auditus 37.
Otolith 28.

P.

Papilla lacrimalis 62.
— nervi optici 44, 53.
Pars ciliaris retinae 52.
Paukenhöhle, Falten d. Schleimhaut 39.
— Lage 38.
— laterale Wand 38.
— mediale Wand 38.
Pedunculus cerebri 75, 76, 83, 87, 88, 112, 113.
— corporis mamillaris 100.
— mamillaris 113.
Plexus chorioideus III 77, 107.
— — cavum inferioris 115.
— — lateralis 118.
— — medialis 118.
— — ventriculi III 116.
— — — IV, 91, 92.
Plexiforme Schichte, äußere 109, 110.
— — innere 109, 110.
Plica incundis 39.
— semilunaris conjunctivae 62.
Polus fronatlis 73.
— occipitalis 76.
— temporalis 73, 75, 76.
Pons 75, 82, 83, 87, 88, 89, 112.
Ponticulus 32.
Porus acusticus internus 31, 34.
Präcuneus 78.
Processus ciliaris 44, 48, 49.
— cochleariformis 38.
Projektionsfelder, konvexe Großhirnoberfläche 108.
— mediale Großhirnoberfläche 108.
Prominentia canalis facialis 38.
— spiralis 29.
Promontorium 36, 38, 40.
Pulvinar 88, 111.
Puncta lacrimalia 62.
Purkinjesche Zellen 103.
Putamen 82, 83.
Pyramis 84, 87, 89, 90, 91, 92, 93, 99, 100.
— vermis 102.
— — inferior 101.

R.

Radix descendens V 97, 98.
— — nervi trigemini 93, 100.
— posterior 68, 72.
— spinalis V 90, 91, 95.
— unguis 12.
Radices nervorum cervicalium 87.
Raphe 90, 91, 95.
— palpebralis lateralis 60.
Recessus cochleae 24.
— ellipticus 23, 24.
— epitympanicus 34, 38, 39.
— infundibuli 88.
— interpedunculares 89.
— membranae tympani 39.
— opticus 89.
— pinealis 89.
— sphaericus 23, 24.
Retikuläre Schichten der Netzhaut 50, 51.
Retina 50, 51, 52, 111.
— Schema 52.
Riechzentrum 108.
Riechzellen 110.
Rückenmarksquerschnitt, Schema 71.
Ruffinisches Endorgan 19, 21.

S.

Sacculus 26.
Saccus endolymphaticus 26.
— lacrimalis 62, 63.
Scala tympani 29.
— vestibuli 29.
Scapha 32.
Schädelbasis mit Tuba auditiva 41.
Schichte der großen Pyramiden 106.
— — mittleren Pyramiden 106.
— — polymorphen Zellen 106.
— — Tangentialfasern 106.
Schnecke, Blutgefäße 30.
— Durchschnitt 28.
— geöffnet 25.
Schneckenwindung, Durchschnitt 29.
Schultzes Komma 72.
Schweißdrüse 5.
Sclera 45, 47.
Sectiones transversae trunci cerebri 90—94.
Sehapparat, Horizontalschnitt 60.
— Sagittalschnitt 59.
Sehnenspindel 22.
Sehnerv, Eintritt in den Augapfel 53.
— Querschnitte 53.
— Scheiden 53.
Sehsphäre, Rinde 106.
Sehstrahlung (Gratiolet) 111.
Sehzentrum 108.
Sensibles Zentrum 108.
Sella turcica 31.

Septum orbitale 59, 60.
— pellucidum 77, 81, 82, 89, 110.
Sinnesorgane 17.
Sinus maxillaris 62.
— sagittalis 118.
— — superior 116, 117.
— transversus 117.
— venosus sclerae 45, 49.
Situs cerebri 114.
Sohlenhaut, Durchschnitt 3.
Solum unguis 12.
Spatium interfasciale Tenoni 59.
— perichoroideale 47.
— subarachnoideale 118.
— subdurale 118.
Spina helicis 32.
— supra meatum 38.
Spinalganglienzelle 72.
Spinalganglion 112.
Stäbchen- und Zapfenschichte 50, 51.
Stapes 34.
— basis 37.
— capitulum 37.
— crura 37.
Stirnwindung, mittlere, Rinde 105.
Strangzelle 72.
Stratum album profundum 94, 100.
— corneum 3, 4.
— germinativum 3, 4.
— granulosum 4, 103.
— griseum centrale 94.
— intermedium 3, 4.
— interolivare lemnisci 91.
— lucidum 4, 107.
— moleculare 103.
— oriens 107.
— pigmenti 50.
— iridis 49.
— radiatum 107.
Stria intermedia 109.
— lateralis 109.
— longitudinalis lateralis 85.
— — medialis 85.
— medialis 109.
— medullaris 88, 99, 116.
— — thalami 81, 113.
— terminalis 81.
— vascularis 29.
Stützfasern der Netzhaut 50.
Subiculum 107.
— promontorii 38.
Substantia gelatinosa centralis 69.
Substantia gelatinosa posterior 69, 72.
— grisea 109.
— nigra 83, 94, 100.
— perforata anterior 75, 109.
— — posterior 87, 88.
— reticularis alba 90.
— — grisea 91, 94.
Sulcus auriculae posterior 32.
— anthelicis transversus 32.
— basilaris pontis 87.
— centralis 74.
— cinguli 78.
— corporis callosi 78.
Sulci frontales 73, 74.
Sulcus hypothalamicus 89.
— indermedius posterior 64.
— interparietalis 73, 74.
— lateralis anterior 87.
— — mesencephali 87.
— — posterior 64, 87.
— medianus posterior 64, 66. 68.
— occipitalis lateralis 73.
— oculomotorii 94.
— olfactorius 75, 76.
— orbitalis 75.
— parolfactorius anterior und posterior 78.
— — posterior 109.
— praecentralis 74.
— promontorii 38.
— spiralis 29.
— temporales 73.
— — inferior 76.
— transversus 31.
— tympanicus 38.
Supercilium 61.
Syringa 109.

T.

Tänia chorioidea 81.
Taenia fimbriae 115.
— fornicis 116.
— thalami 116.
— ventriculi IV 88.
Tangentialfasern 107.
Tarsi 60.
Tastkörperchen 20.
Tastzellen 20.
Tela chorioidea ventriculi III, 81, 89.
Tentorium cerebelli 115, 116, 117.
Tensor tympani 36.
Thalamus 80, 83, 86, 89, 112, 113.
Tonsille 101, 102.
Topographie, kraniozerebrale 114.
Tractus bulbo-thalamicus 99.
— cerebello-tegmentalis 112.
— cerebrospinalis 72.
— cervico-lumbalis medialis 27.
— corticobulbaris 100.
— corticospinalis anterior 72.
— — lateralis 72.
— — (pyramis) 95.
— foraminosus 23.
— lateralis proprius 72.
— mamillothalamicus (Vic d'-Azyr) 113.
— olfactorius 75, 109, 117.
— olivocerebellaris 112.
— olivospinalis 72.
— opticus 57, 83, 87, 88, 109, 111.
— — radices 87, 88.
— rubrospinalis 72, 95.
— rubrothalamicus 95.
— solitarius 91, 95, 98.
— spinalis V 98, 99.
— spinocerebellaris dorsalis 72.
— — ventralis 72, 95.
— spino-olivaris 112.
— — -tectalis 72.
— — -thalamicus 72, 112.
— tectobulbaris 95, 100.
— tectospinalis 72.
— tegmento — mamillaris 113.
— vestibulospinalis 72.
Tragus 32.
Tränenapparat, freigelegt 62.
Tränendrüse 59, 60.
— Durchschnitt 63.
Tränennasengang, Querschnitt 63.
Tränensack, Querschnitt 63.
Trigonum habenulae 81.
— lemnisci 87, 88.
Trommelfellfalten 36.
Trommelfell, Querschnitt 35.
— Richtung der Fasern 36.
Trommelfelltasche, obere 34.
Truncus cerebri 87, 88.
Tuba auditiva 36, 39, 41, 42.
— — lumen 42.
Tuber cinereum 87, 89.
— — et infundibulum 88.
— vermis 89, 101, 102.
Tuberculum acusticum 91.
— — (Nucleus dorsalis cochlearis) 99.
— auriculae Darwini 32.

Tuberculum cinereum 87.
— cuneatum 87, 88.
— superius thalami 81.
— supratragicum 32.

U.

Umbo 33.
Uncus 76, 77, 78.
— hippocampi 110.
Unguis 11.
Utriculus 26, 27.
Uvula 89, 102.
— vermis 101.

V.

Vallum unguis 12.
Vas spirale 30.
Vasa centralia retinae 53.
Velum medullare anterius 89, 94, 102.
— — posterius 102, 118.
Venae vorticosae 47.
Ventriculus lateralis 82.
— — cornu anterius 86.
— — — inferius 83, 107, 115.
— — posterius 86.
— tertius 83.
Ventrikelsystem, Ausguß 79.
Vestibulum, Durchschnitt 24.
Vinculum lingulae 101.

W.

Wurzel, motorische 72.
— sensible 72.
Wurzelscheide, bindegewebige 9.
Wurzelscheiden 8, 9, 10.

Z.

Zelle, motorische 72.
Zentralwindung, hintere, Rinde 105.
Zonula ciliaris 45.
Zona spongiosa 72.
— terminalis 72.

Verlag von J. F. Bergmann in Wiesbaden.

Grundriss
der
pathologischen Anatomie

von Professor Dr. **Hans Schmaus**, München.

Elfte und zwölfte Auflage.

Neu bearbeitet und herausgegeben von

Professor Dr. **Gotthold Herxheimer** in Wiesbaden.

Mit 820 grösstenteils farbigen Abbildungen im Text und auf 7 Tafeln.

Preis gebunden Mk. 18,65.

Aus Besprechungen:

Auch in der vorliegenden Auflage des Grundrisses zeigt sich das Bestreben des Verfassers, das Werk nicht nur auf der Höhe der rastlos fortschreitenden Wissenschaft zu erhalten, sondern auch, wo es wünschenswert erschien, zu verbessern und weiter auszubauen. So sind wieder zahlreiche Kapitel gründlich umgearbeitet und zum Teil wesentlich erweitert worden, wie z. B. die Einleitung zu den progressiven Ernährungsstörungen, das Kapitel über die Entzündung und andere. Trotz noch weitergehender Verwendung kleineren Druckes ist daher der Umfang des Buches um abermals 70 Seiten gewachsen. Auch die Zahl der Abbildungen wurde wieder erheblich vermehrt (von 752 auf 820), und zwar wurden zum grössten Vorteil des Werkes wieder sehr instruktive, zum Teil farbige makroskopische Figuren eingefügt, auch wurden zahlreiche weniger gute, insbesondere nach photographischen Aufnahmen hergestellte Figuren der vorigen Auflage durch bessere bzw. durch klare Zeichnungen ersetzt.

Möge die neue Auflage des vortrefflichen Buches, welche in ihrer Anlage und Ausführung allen Anforderungen eines guten Grundrisses entspricht, bei den Studierenden sich der gleichen Beliebtheit wie die früheren Auflagen des Werkes erfreuen. *G. Hauser, in Münch. med. Wochenschrift 1915.*

Taschenbuch der Medizinisch-Klinischen Diagnostik

von

Dr. **Otto Seifert**, Professor in Würzburg — und — Dr. **Friedr. Müller**, Professor in München.

Achtzehnte, gänzlich umgearbeitete Auflage.

Mit 106 teilweise farbigen Abbildungen und 1 Tafel.

Preis gebunden Mk. 5,60.

Verlag von J. F. Bergmann in Wiesbaden.

Säuglings-Ernährung

und

Säuglings-Stoffwechsel.

Ein Grundriss für den praktischen Arzt.

Von

Leo Langstein, und **Ludwig F. Meyer,**

Direktor des Kaiserin Auguste Victoria-Hauses zur Bekämpfung der Säuglingssterblichkeit im deutschen Reiche, Universitätsprofessor

1. Assistent am Kinderasyl und Waisenhaus der Stadt Berlin

Privatdozenten für Kinderheilkunde an der Universität Berlin.

Mit 46 Abbildungen im Text.

Zweite und dritte umgearbeitete und erweiterte Auflage.

Preis gebunden Mk. 11.—.

Berliner Klinische Wochenschrift:

Die Verff. haben die Zwischenzeit gut ausgenützt und wesentliche Umarbeitungen und Vermehrungen vorgenommen, so dass das Buch heute in seinem neuen, erheblich weiteren Gewande eine noch bessere Quelle der Orientierung für den Praktiker ist, als es schon früher war. Die Fortschritte der letzten Jahre sind eingehend berücksichtigt, und es ist anerkennend hervorzuheben, dass die Literatur in objektiver und umfassender Weise berücksichtigt ist.

Münchener Medizinische Wochenschrift:

Jedermann wird anerkennen, dass die Verfasser bei der Neubearbeitung mit einer ungewöhnlichen Geschicklichkeit und Umsicht, aber auch mit besonderem Fleisse und Ernste zu Werke gegangen sind. Ihr todsicherer Erfolg ist redlich verdienter Gewinn.

Medizinische Klinik:

Mit einem bewundernswerten Fleisse haben die Autoren alles zusammengetragen und so verarbeitet, dass wir wohl sagen dürfen, es gibt heute kein zweites Buch, das die schwierige Frage, die Ernährungsstörungen des Säuglings gemeinverständlich abzuhandeln, so glänzend gelöst hat, wie das der Verfasser. Dabei liest sich das Buch nicht schwer, es ist überall klar und einfach geschrieben.

Alles in allem ist es eine Freude, ein solches Buch zu besitzen und zu lesen, wir sind sicher, dass dasselbe grossen Erfolg haben wird.

Verlag von J. F. Bergmann in Wiesbaden.

Lehrbuch der Zahnheilkunde.

Von

Prof. Dr. **Port**
Direktor des zahnärztlichen Instituts an der Universität Heidelberg.

und

Prof. Dr. **Euler**
Vorstand des zahnärztlichen Instituts an der Universität Erlangen.

Mit sechshundertsechs, teils farbigen Abbildungen.

Preis gebunden Mk. 20.—.

Methoden zur Mikrobestimmung einiger Blutbestandteile.

Von

Ivar Bang,
o. Professor der physiologischen und medizinischen Chemie an der Universität Lund.

Mit 4 Abbildungen im Text. — Preis Mk. 3.—.

Aus dem Inhalt:

Das allgemeine Verfahren. — Die Mikrobestimmung der Chloride. — Die Mikrobestimmung des Extraktivstickstoffes. — Die Mikro-Kjeldahlmethode. — Die Bestimmung des Reststickstoffes im Blute. — Die Mikrobestimmung des Harnstoffes. — Die Mikrobestimmung des Gesamteiweißes. — Die Mikrobestimmung des Blutzuckers. — Die Mikrobestimmung des Blutfettes. — Die Mikrobestimmung des Fettes. — Die Bestimmung des Fettes im Blute. — Die Bestimmung der Trockenmasse im Blute.

Grundzüge
der
Physikalischen Chemie
in ihrer
Beziehung zur Biologie.

Von

S. G. Hedin,
Professor der medizinischen und physiologischen Chemie an der Universität Upsala.

Preis Mk. 6.—, geb. Mk. 7.20.

Lehrbuch
der
Physiologischen Chemie

unter Mitwirkung von Professor Dr. **S. G. Hedin** in Upsala.

Herausgegeben von

Professor Dr. **Olof Hammarsten,** Upsala.

Achte, völlig umgearbeitete Auflage.

Preis Mk. 24.—. Gebunden Mk. 26.40.

Verlag von J. F. Bergmann in Wiesbaden.

Verhandlungen
der ausserordentlichen Tagung
des

Deutschen Kongresses für Innere Medizin in Warschau

am 1. und 2. Mai 1916.

Herausgegeben von

W. His, Vorsitzendem des Kongresses. und **W. Weintraud,** Geschäftsführer des Kongresses.

Preis Mk. 10.—.

Kriegsseuchen und Kriegskrankheiten.

Hoffmann, Schutz des Heeres gegen Cholera.
Wenckebach, Über Herzerkrankungen bei Kriegsteilnehmern.
Brauer, Über das Fleckfieber.
Jürgens, Epidemiologie des Fleckfiebers.
Hase, Die Biologie der Kleiderlaus.
Krehl, Der Abdominaltyphus im Kriege.
Hünermann, Über Typhusschutzimpfung.
Stintzing, Paratyphus.
Matthes und Kruse, Über die Ruhr.
Hirsch, Nierenentzündungen im Felde.

Berichte und Aussprache.

Über Ernährungsfragen im Kriege

Von

Dr. **Julius Arnold,**
Assistenzarzt der Landw. I
Spezialarzt für innere und Stoffwechsel-Krankheiten in Wiesbaden.

Preis Mk. —.80.

Verlag von J. F. Bergmann in Wiesbaden.

Grundzüge
der
Psychologie für Mediziner.

Von

Dr. **Heinrich Kahane.**

Preis Mk. 9.—, geb. Mk. 10.—.

Die operative Geburtshilfe
der Praxis und Klinik.

In zweiundzwanzig Vorträgen

von

Geh. Med.-Rat Prof. Dr. **Hermann Fehling** in Straßburg.

Zweite, umgearbeitete und vermehrte Auflage.

Mit 80 Abbildungen.

Preis gebunden Mk. 5.—.

Das Erwachen des Geschlechts-bewußtseins und seine Anomalien.
Eine psychologisch-psychiatrische Studie.

Von

Dr. med. **L. M. Kötscher** in Hubertusburg.

Preis Mk. 2.—.

Einführung in die Dermatologie.

Von

Prof. Dr. **S. Bettmann,**

Direktor der Universitäts-Hautklinik in Heidelberg.

Inhalt:

I. Zur normalen und pathologischen Anatomie der Haut. II. Zur Physiologie der Haut. III. Die Diagnostik der Hautkrankheiten. IV. Die Ätiologie der Hautkrankheiten. V. Die praktische Bedeutung der Hautkrankheiten.

Preis Mk. 6.—, gebunden Mk. 7.—.

Verlag von J. F. Bergmann in Wiesbaden.

Handbuch der Frauenheilkunde

für Ärzte und Studierende.

Bearbeitet von

Prof. Dr. Amann-München, Prof. Dr. Baisch-Stuttgart, Prof. Dr. Beuttner-Genf, Prof. Dr. v. Franqué-Bonn, Prof. Dr. Füth-Köln, Prof. Dr. Halban-Wien, Priv.-Doz. Dr. Jaschke-Gießen, Prof. Dr. Jung-Göttingen, Prof. Dr. Knauer-Graz, Geh. Hofrat Prof. Dr. Menge-Heidelberg, Prof. Dr. Opitz-Gießen, Prof. Dr. Pankow-Düsseldorf, Prof. Dr. Schröder-Dortmund, Prof. Dr. Sellheim-Tübingen, Prof. Dr. Tandler-Wien, Prof. Dr. Walthard-Frankfurt a. M.

Herausgegeben von

C. Menge, Heidelberg und **E. Opitz,** Gießen.

Mit 374 zum Teil farbigen Abbildungen im Text.

Preis geheftet Mk. 15.—, gebunden Mk. 16.—.

Allgemeiner Teil.

I. **Entwickelungsgeschichte.** Von J. Tandler, Wien.
II. **Anatomie.** Von J. Tandler, Wien.
III. **Physiologie der weiblichen Genitalien.** Von H. Schröder, Dortmund.
IV. **Hygiene und Diätetik des Weibes.** Von C. Menge, Heidelberg.
V. **Allgemeine Symptomatologie.** Von K. Baisch, Stuttgart.
VI. **Über den Einfluß von Allgemeinerkrankungen des Körpers auf den Genitalapparat und umgekehrt.** Von M. Walthard, Frankfurt a. M.
VII. **Beziehungen der Erkrankungen der Genitalien zu den Nachbarorganen und umgekehrt.** Von Erich Opitz, Gießen.
VIII. **Die gynäkologischen Untersuchungsmethoden.** Von H. Sellheim, Tübingen.
IX. **Allgemeine Therapie.** Von Erich Opitz, Gießen.
X. **Asepsis und Antisepsis.** Von Erich Opitz, Gießen.

Besonderer Teil.

1. Systemerkrankungen.

XI. **Die Sterilität.** Von K. Baisch, Stuttgart.
XII. **Die gonorrhoischen Erkrankungen des weiblichen Genitaltraktus.** Von J. A. Amann, München.
XIII. **Ulcus molle und Lues.** Von H. Füth, Köln.
XIV. **Tuberkulose.** Von H. Füth, Köln.
XV. **Septische Erkrankungen.** Von Erich Opitz, Gießen.
XVI. **Verletzungen. Fremdkörper und deren Folgen (Fisteln) ausschließlich Verlagerungen.** Von G. Knauer, Graz.
XVII. **Pathologische Lage und Gestaltsveränderungen der weiblichen Geschlechtsorgane.** Von J. Halban, Wien.
XVIII. **Mißbildungen.** Von O. Pankow, Düsseldorf.
XIX. **Tierische Parasiten.** Von H. Füth, Köln.

2. Organerkrankungen.

XX. **Die Erkrankungen der Vulva.** Von Rud. Th. Jaschke, Gießen.
XXI. **Erkrankungen der Vagina.** Von Rud. Th. Jaschke, Gießen.
XXII. **Uterus.** Von Erich Opitz, Gießen.
XXIII. **Erkrankungen der Eileiter.** Von O. von Franqué, Bonn.
XXIV. **Erkrankungen des Eierstocks.** Von O. von Franqué, Bonn.
XXV. **Beckenbindegewebe und Beckenbauchfell.** Von Ph. Jung, Göttingen.
XXVI. **Die Erkrankungen der weiblichen Harnorgane.** Von O. Beuttner, Genf.
XXVII. **Darm.** Von Erich Opitz, Gießen.

Verlag von J. F. Bergmann in Wiesbaden.

Lehrbuch der topographischen Anatomie

für Studierende und Ärzte

von

Dr. H. K. Corning,
Professor der Anatomie an der Universität Basel.

Sechste Auflage.

Mit 677 meist farbigen Abbildungen.

Preis geb. Mk. 18.—.

Cornings Buch hat in der neuen Auflage eine große Bereicherung an Text und Abbildungen erfahren. Ich verweise auf die Abbildungen über die Lage der Hypophysis, über die Topographie der Gehirnventrikel und viele andere. Auf den meisten Gebieten ist Neues hinzugekommen, was höchst instruktiv ist. Dem Chirurgen bietet das Buch eine Fülle von Belehrung. Durch die richtige Mischung von Text und Abbildungen, und durch die Vorzüglichkeit beider ist das Buch zurzeit das beste, was wir besitzen.

Jahresbericht für Chirurgie.

Mnemotechnik der Receptologie.

Leichtfaßliche Anleitung zum Erlernen der durch die Pharmacopoe vorgeschriebenen Maximaldosen auf mnemotechnischem Wege.

Von

Dr. med. C. Th. Hüetlin,
prakt. Arzt in Freiburg.

Vierte, vermehrte Auflage. — Preis Mk. 1.20.

Physiologisches Praktikum für Mediziner.

Von

Dr. med. R. F. Fuchs,
Professor an der Universität Breslau.

Mit 93 Abbildungen.

Zweite verbesserte und erweiterte Auflage.

Preis gebunden Mk. 8.—.

Verlag von J. F. Bergmann in Wiesbaden.

Die anatomischen Namen

ihre Ableitung und Aussprache.

Mit einem Anhang: Biographische Notizen.

Von Professor Dr. **H. Triepel** in Breslau.

Fünfte verbesserte Auflage.

Preis Mk. 2.40.

Entwickelungsgeschichte und Anatomie der weiblichen Genitalien.

Von

Professor Dr. **J. Tandler,** in Wien.

Mit 34 Abbildungen im Text.

Preis gebunden Mk. 4.—.

Sexualleben und Nervenleiden.

Nebst einem Anhang über Prophylaxe und Behandlung der sexuellen Neurasthenie.

Von

Hofrat Dr. **L. Loewenfeld,**

Spezialarzt für Nervenkrankheiten in München.

Fünfte, zum Teil umgearbeitete und sehr vermehrte Auflage.

Preis Mk. 11.–, gebunden Mk. 12.—.

Praktischer Leitfaden der qualitativen und quantitativen Harn-Analyse

(nebst Analyse des Magensaftes)

für Ärzte, Apotheker und Chemiker.

Von

Prof. Dr. **Sigmund Fränkel,** Wien.

Zweite umgearbeitete und vermehrte Auflage.

Mit 6 Tafeln. — Gebunden Mk. 2.60.

Verlag von J. F. Bergmann in Wiesbaden.

Lehrbuch
der
Ohren-, Nasen- und Kehlkopf-Krankheiten.

Von

Geh. Med.-Rat Prof. Dr. **Otto Körner,**
o. ö. Professor der Medizin und Direktor der Universitäts-Ohren- und Kehlkopf-Klinik in Rostock.

Vierte und fünfte, völlig umgearbeitete und vermehrte Auflage.

Mit 251 Textabbildungen, davon 34 in Farben und 1 Tafel.

Preis gebunden Mk. 11.60.

. . . . . Somit wird auch weiter die neueste Auflage des Buches, dessen Ausstattung vor allem in den zahlreichen und buntfarbigen Abbildungen eine ausgezeichnete zu nennen ist, den Studierenden und Ärzten, aber auch den Spezialisten sowohl für Studien, wie für Orientierungszwecke in einschlägigen Fällen ein wertvoller Ratgeber sein.

Berliner Klinische Wochenschrift.

Für die Brauchbarkeit des vorliegenden Lehrbuches spricht allein schon der Umstand, daß es alle zwei Jahre eine neue Auflage erlebt. Alles ist möglichst kurz und präzis; nebensächliches ist weggelassen. Neu hinzugekommen sind hier eine größere Anzahl Illustrationen, sowie je ein Kapitel über Ösophagoskopie und Laryngoskopie.

Korrespondenzblatt f. Schweizer Ärzte.

Spezielle Diagnostik und Therapie

in kurzer Darstellung mit Berücksichtigung aller Zweige der praktischen Medizin.

Herausgegeben von

Oberstabsarzt z. D. Dr. **Walter Guttmann**
a. d. Kaiser-Wilhelm-Akademie in Berlin.

Preis geb. Mk. 10.65.

Ein kurzes, handliches Büchlein, das in alphabetisch angeordneten Schlagworten das Wichtigste aus dem Gebiete der praktischen Gesamtmedizin anführt. Es ist erstaunlich, wie vollständig — eine Reihe von Stichproben haben dies gezeigt — das Wissenswerte in konzentriertester Form geboten wird.

Als Nachschlagewerk, zur raschen Orientierung verwendet, wird es diesen Zweck vollständig erfüllen und bietet demjenigen, dem eine größere Bibliothek nicht zur Verfügung steht, über die wichtigsten medizinischen Fragen Aufschluß. In diesem Sinne kann es bestens empfohlen werden. *Prager med. Wochenschrift.*

Verlag von J. F. Bergmann in Wiesbaden.

Grundriß zum Studium der Geburtshilfe

in

achtundzwanzig Vorlesungen und sechshundertsieben
:: :: bildlichen Darstellungen. :: ::

Von

Geh. Med.-Rat Dr. **Ernst Bumm,**

Professor und Direktor der Universitäts-Frauenklinik der Charité in Berlin.

Zehnte verbesserte Auflage.

Preis geb. Mk. 16.—.

Grundriß

der

Chirurgisch-topographischen Anatomie

mit Einschluß der

Untersuchung am Lebenden.

Von

Geh. Med.-Rat Dr. **Otto Hildebrand,**

ord. Professor der Chirurgie an der Universität Berlin.

Dritte verbesserte und vermehrte Auflage.

Mit 194 teils mehrfarbigen Abbildungen im Text.

Preis gebunden Mk. 12.60.

Verfasser gibt eine klare, gut verständliche Darstellung der topographischen Anatomie, wie sie für den Chirurgen die Grundlage bei den Operationen bilden soll. Der große Vorteil des Buches besteht darin, daß die trockene Materie durch eine anschauliche Schilderung der Untersuchungsmethoden am Lebenden ergänzt wird. *Medizinische Klinik.*

Klinik der Darmkrankheiten.

Von Prof. Dr. **Adolf Schmidt,**

Geh. Med.-Rat, Direktor der Medizinischen Klinik in Halle a. S.

Mit 177 teils farbigen Abbildungen.

Preis Mk. 23.—. gebunden Mk. 26.—.

Schmidt hat uns in dem vorliegenden Buche eine Bearbeitung der Darmkrankheiten, seines Sondergebietes, in die Hand gegeben, die in keiner ärztlichen Bibliothek fehlen sollte. *Berliner klinische Wochenschrift.*

Nothnagels klassisches Buch über die Darmkrankheiten hat einen zeitgemäßen Nachfolger erhalten.

Zentralbl. f. innere Medizin.

Die Bearbeitung der Darmkrankheiten, wie sie uns A. Schmidt bietet, befriedigt ein vorhandenes dringendes Bedürfnis so gut, als dies überhaupt zurzeit, wo so vieles noch im Fluß ist, möglich ist. Die Ärzte haben allen Grund, dem Autor dafür dankbar zu sein, daß er seine beste Kraft für die Lösung der überaus schwierigen Aufgabe eingesetzt hat.

Deutsche med. Wochenschrift.

Verlag von J. F. Bergmann in Wiesbaden.

Medizin und Krieg.

Von

Professor Dr. **Friedländer,**

(Hohe-Mark bei Frankfurt a. M.) Zurzeit: Garnisonarzt in Warschau.

Preis Mk. 1.20.

Inhalt:

Die Kriegssanitätsordnung. — Die ärztliche Wissenschaft im Kriege. — Die Leistungen in der Chirurgie. — Die Feldzahnärzte. — Die beratenden Ärzte und Hygieniker. — Neurologisch-psychiatrische Schlüsse. — Die Seuchenbekämpfung. — Prophylaktische Maßnahmen. — Geschlechtskrankheiten. — Entlausung. — Alkoholismus. — Über die Leistungen einer Kriegslazarettabteilung. — Sanitäre Maßnahmen in eroberten Landesteilen. — Rück- und Ausblicke. — Die „Feldärzte". — Schlußfolgerungen.

Nerven- und Geisteskrankheiten

im Felde und Lazarett.

Von

Professor Dr. **Friedländer,**

(Hohe-Mark bei Frankfurt a. M.) Zurzeit: Garnisonarzt in Warschau.

Preis Mk. 1.—.

Mußte er kommen?

Der Weltkrieg, seine Ursachen und Folgen im Lichte des Kausalitätsgesetzes.

Von

Hofrat Dr. **L. Loewenfeld** in München.

Preis Mk. 1.40.

Über Wesen und Behandlung der Schlaflosigkeit.

Drei Referate, erstattet auf Einladung der Leitung des Deutschen Kongresses für innere Medizin

von

R. Gaupp, Tübingen — **A. Goldscheider,** Berlin — **E. Faust,** Würzburg

Preis Mk. 2.80.

Verlag von J. F. Bergmann in Wiesbaden.

Die Anatomie des Menschen.

Mit Hinweisen auf die ärztliche Praxis.

Von Professor Dr. **Friedrich Merkel** in Göttingen.

I. Abteilung: **Allgemeine Gewebelehre:** 1. Zelle, 2. Gewebe. — **Grundzüge der Entwicklungslehre:** 1. Geschlechtszellen, 2. Befruchtung, 3. Entwicklung.

Mit 251 Abbildungen im Text. Preis gebunden **Mk. 8.—.**

II. Abteilung: **Skelettlehre, Passiver Bewegungsapparat, Knochen und Bänder.**

Textband geb. **Mk. 6.—** und Atlas mit 281 Abbildungen geb. **Mk. 6.—.**

III. Abteilung: **Muskellehre, Aktiver Bewegungsapparat.**

Textband geb. **Mk. 5.—** und Atlas mit 136 Abbildungen geb. **Mk. 5.—.**

IV. Abteilung: **Eingeweidelehre.**

Textband geb. **Mk. 7.—** und Atlas mit 334 Abbildungen geb. **Mk. 10.—.**

V. Abteilung: **Haut, Sinnesorgane und nervöse Zentralorgane.**

Textband und Atlas.

Die in Vorbereitung befindliche Schluß-Abteilung wird enthalten:

VI. Abteilung: **Herz nebst peripheren Nerven und Gefäßen.**

Jeder Teil ist einzeln käuflich.

Die Lokalisation im Großhirn

und der

Abbau der Funktion durch kortikale Herde

von

Dr. med. **C. von Monakow,**

Professor der Neurologie und Direktor des hirnanatomischen Institutes sowie der Nerven-Poliklinik an der Universität in Zürich.

Mit 268 Abbildungen im Text und 2 Tafeln.

Preis Mk. 48.—, gebunden Mk. 50.—.

Aus dem Inhalt:

I. Allgemeines über die kortikalen Ausfallserscheinungen.
II. Allgemeine Bemerkungen über die Forschungsmethoden.
III. Lokalisation der Bewegungen im Kortex.
IV. Die Lokalisation der Sensibilität im Kortex.
V. Lokalisation des Gesichtssinnes im Kortex.
VI. Lokalisation der Agnosie.
VII. Die Lokalisation der Apraxie.
VIII. Lokalisation der Aphasie.
IX. Die Frontalregion und das Problem der Lokalisation geistiger Vorgänge.